

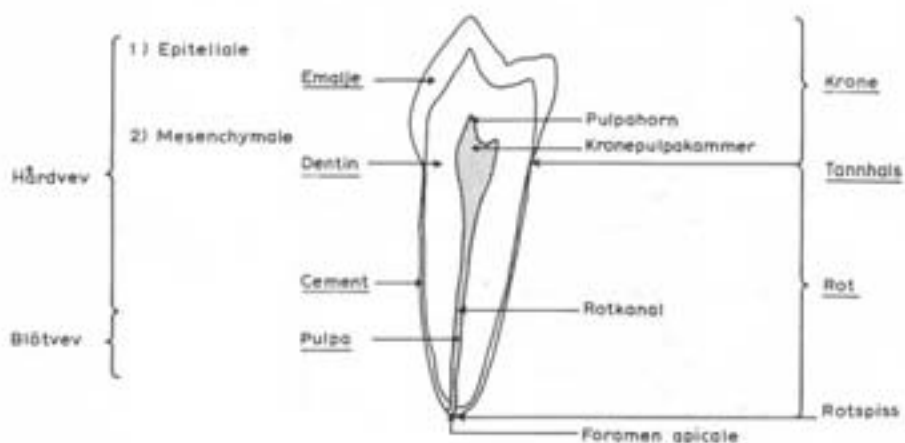
INNHOLD

1. Innledning.....	1
2. Tannen og dens miljø.....	1
3. Tannsett	5
4. Tannbetegnelser.....	6
5. Tannmorfologisk nomenklatur.....	7
6. Generelle morfologiske trekk	10
7. Beskrivelse av permanente tenner.....	13
11-21	14
12-22	15
31-41	16
32-42	17
13-23	18
33-43	19
14-24	20
15-25	21
34-44	22
35-45	23
16-26	24
17-27	26
18-28	27
36-46	28
37-47	29
38-48	30
8. Beskrivelse av temporære molarer.....	31
54-64	32
74-84	33
55-65	34
75-85	35
9. Tannbestemmelse.....	36
Incisiver.....	38
Hjørnetenner.....	40
Premolarer.....	42
Molarer overkjeven.....	44
Molarer underkjeven.....	46
Temporære molarer.....	48
10. Tennenes utviklingskronologi.....	50

TANNENS HISTOLOGISKE OG TOPOGRAFISKE OPPBYGNING

HISTOLOGISK

TOPOGRAFISK



Faciolingualt lengdesnitt av andre premolar i underkjeven

1. Innledning

Tannmorfologi er læren om tennenes form. Tennenes form er en viktig faktor i all odontologisk praksis, enten det dreier seg om tolking av røntgenbilder, rensing av tannsten, kariesprofylakse (f.eks. fluorforsegling), pussing av fyllinger, preparering av kaviteter, utforming av fyllinger, endodontisk behandling, preparering og fremstilling av kroner og broer, fremstilling av implantater og avtagbare proteser, bitjustering, kjeveortopedisk behandling, tannekstraksjoner, rotpissamputasjoner, rettsodontologisk arbeid, vurdering av tannanomalier m.m.

2. Tannen og dens miljø

Tannens oppbygning

Histologisk består en tann av fire forskjellige vev, *emalje*, *dentin*, *cement* og *pulpa*, hvorav de tre første er hardvev og de tre siste er vitale vev. Dentin (tannben) utgjør tannens hovedmasse.

Morfologisk består tannen av to deler:

krone

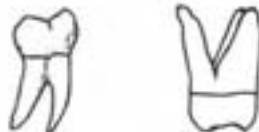rot



Den del av tannen som er dekket av emalje kalles *den anatomiske krone*, den del som er dekket av cement kalles *den anatomiske rot*. Den del av tannen som til enhver tid er synlig i munnhulen kalles *den kliniske krone*, mens den del som ikke er synlig kalles *den kliniske rot*. Hos unge individer hvor tannkjøttet, *gingiva*, dekker en del av emaljen, er den kliniske kronen mindre enn den anatomiske. Hos eldre individer hvor *gingiva* har trukket seg tilbake, er den kliniske kronen større enn den anatomiske.

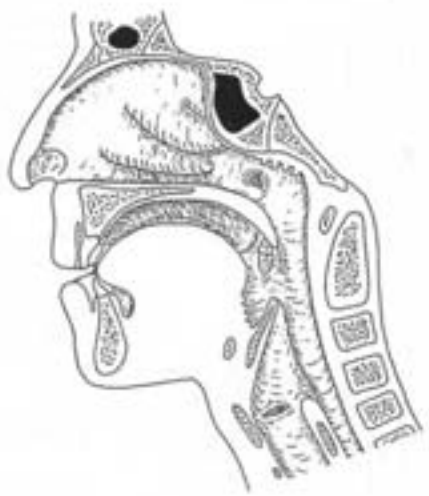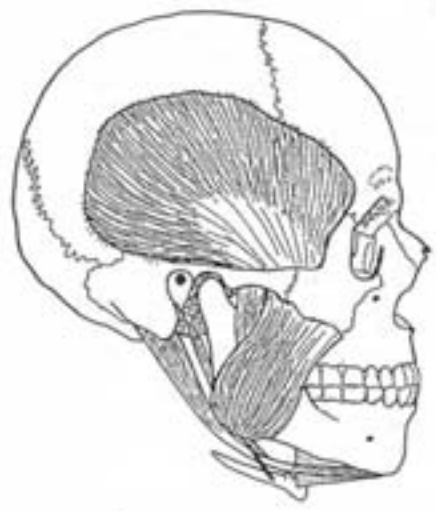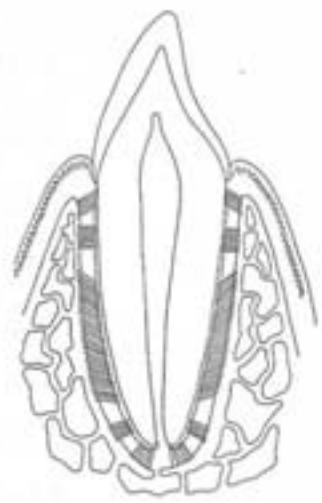
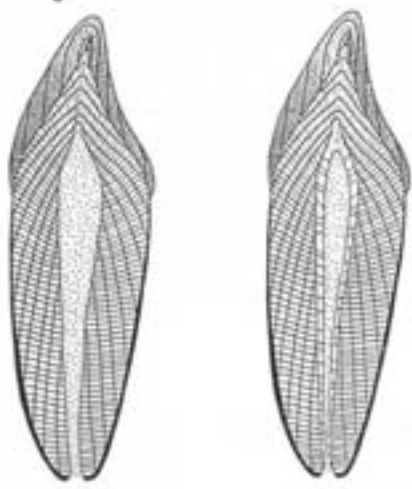
Grensen mellom emalje og cement markerer overgangen mellom krone og rot. Denne regionen kalles *tannhalsen* (*cervix*). Emalje-cementgrensen danner en linje, *cervikallinjen*, som løper mer eller mindre slyngt rundt tannen. *Gingiva* følger stort sett denne linjen, som derfor også kan kalles *gingivallinjen*.

Dersom en tann har flere røtter kalles delingsstedet *bifurkatur* når det er to røtter, *trifurkatur* når det er tre røtter.



Sentralt i dentinet er det et hulrom som inneholder bløtvevet *pulpa*. *Pulpahulrommet* har omtrent samme form som tannens ytre form, men er ca. 4 ganger mindre. Hulrommet består av et forholdsvis romslig *kronepulpakammer* i krone/tannhalsområdet og en trangere *rotkanal* i roten. Rotkanalen munner i en fin åpning, *foramen apicale* på rotspissen (*apex*). Gjennom

2



foramen apicale får pulpa sin blod- og nerveforsyning. Fra kronepulpakammeret utgår utbuktninger, *pulpahorn*, svarende til *tyggekruiser* og *mameloner* (små utbuktninger på incisivens skjærekant).

Pulpahulrommet blir gradvis mindre etterhvert som individet blir eldre; unge tenner har derfor større og åpnere pulpahulrom enn gamle. Forsværingen forårsakes av dentin som deponeres langs pulpas periferi. Dette ekstra dentinet kalles *sekundærdentin*. Hos eldre individer kan derfor pulpahulrommet være fullstendig eller delvis tettet igjen, *obliterert*.

Tannens feste

Røttene er plassert i fordypeinger, *alveoler*, i overkjevebenet, *maxilla* og i underkjevebenet, *mandibula*. Mellom tannrot og *alveolarben* er det en fin spalte. Denne spalten er fylt med et fast formet bindevev, *rotinnen* eller *periodontalmembranen*, som for en stor del består av kraftige bunter med kollagene fiber som fester tannen til benet.

Tannens omgivelser

Den del av *maxilla* og *mandibula* som bærer tennene kalles *alveolarprosessen*. Av de to kjevebenene er bare *mandibula* bevegelig. Bevegeleiene foregår i de to *kjeveleddene*. *Tyggemusklene* og *suprahyoidale muskler* beveger *mandibula*.

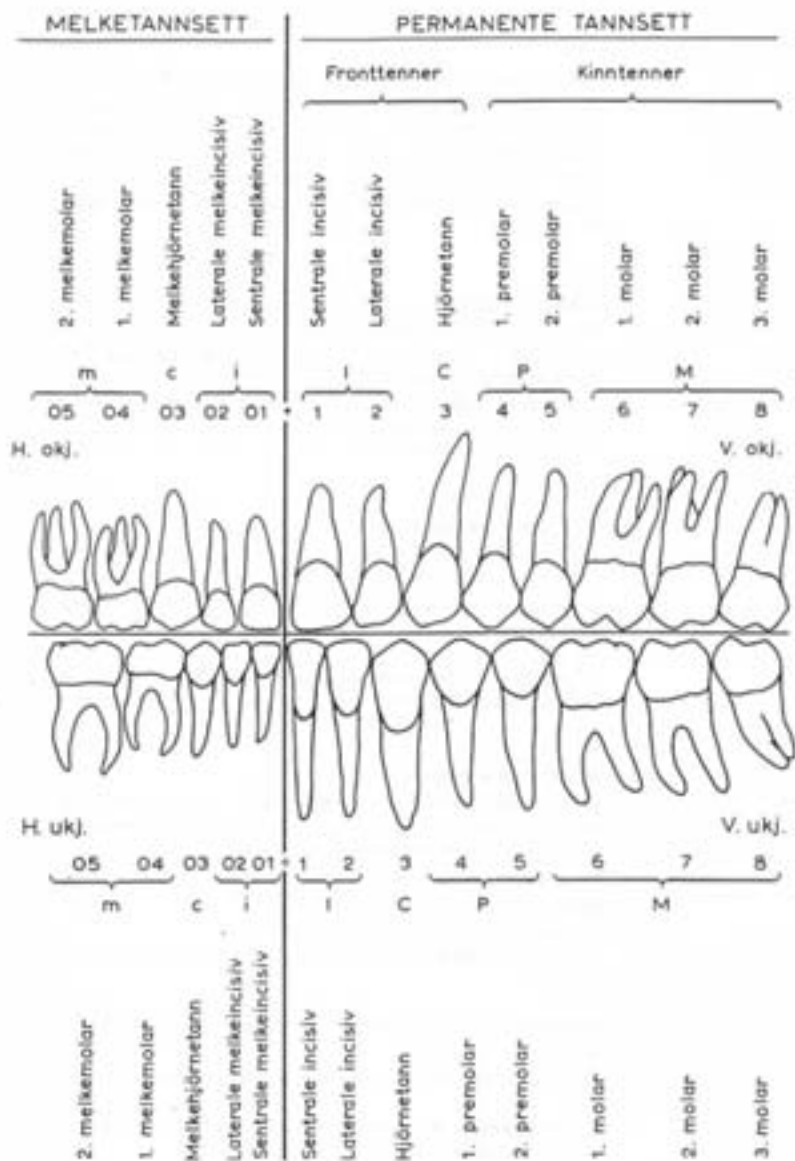
Munnhulen er kledd med *slimhinne* som er fuktet med *spyt* (*saliva*). Spytet utskilles fra 3 par store og en del små *spyttkjertler*.

Munnhulen er begrenset av:

gansen (*palatum*) oppover. Fremre del har benet underlag og derfor kalles *hårte gane* (*palatum durum*), mens den bevegelige bakre del kalles *bløte gane* (*palatum molle*).
munngulvet (*regio sublingualis*) og *tungen* (*lingua*) nedover.
leppene (*labia*, entall *labium*) fremover.
kinnene (*buccae*, entall *bucca*) til siden.
 Bakre begrensnng mangler. Her er det forbindelse til *svelget* (*pharynx*).

Tannbuene og *alveolarprosessene* deler munnhulen inn i to deler:

1. *Munnhulens forgård* (*vestibulum oris*) innenfor lepper og kinn.
2. *Den egentlige munnhule* (*cavitas oris proprium*) innenfor tannbuccal/alveolarprosesser.



3. Tannsett

Mennesket har to tannsett eller to generasjoner tenner, *det temporære tannsett* (melketannsettet) og *det permanente tannsett* (blivende tannsett).

Det temporære tannsett består av 20 tenner, 10 i hver kjeve, 5 i hver kjevehalvdel (kvadrant). De 5 tennene i hver kjevehalvdel regnet fra midtlinjen er:

sentrale temporære incisiv
laterale temporære incisiv
temporære hjørnetann
første temporære molar
andre temporære molar

Det permanente tannsett består av 32 tenner, 16 i hver kjeve, 8 i hver kjevehalvdel (kvadrant). De 8 tennene i hver kjevehalvdel regnet fra midtlinjen er:

sentrale permanente incisiv
laterale permanente incisiv
permanente hjørnetann
første premolar
andre premolar
første permanente molar
andre permanente molar
tredje permanente molar

Inndelingen av tennene i tanngrupper (incisiver, hjørnetenner, premolærer og molærer) er basert på morfologiske kriterier. I klinikken benevnes incisivene og hjørnetennene som anteriore tenner, mens premolarene og molarene utgjør de posteriore tennene.

Ved frembruddet av de permanente tennene vil i hver kjevehalvdel de to permanente incisivene erstatte de to temporære incisivene, den permanente hjørnetann vil erstatte den temporære hjørnetann, mens premolarene vil erstatte de temporære molarene. De tre permanente molarene har ingen temporære forløpere og bryter frem bak eller *distant* (retning bort fra midtlinjen) for det temporære tannsettet.

Begge tannsettene danner i hver kjeve en hesteskoformet *tannbue* (arcus dentalis). Alle tennene i tannbuen, bortsett fra de bakerste, er i kontakt med to nabo tenner. Kontaktområdet kalles *kontaktpunkter*. Kontaktpunktet har i realiteten ofte form av en kontaktlinje eller en kontaktflate. Under kontaktpunktet mellom tennene finnes et trekantet rom, *interproksimalrommet*. Interproksimalrommet er hos unge individer utfyllt av gingiva *interdentalpapill*. Med alderen trekker gingiva seg tilbake og interproksimalrommet blir delvis åpent.

4. Tannbetegnelser

Tenner må ha navn eller betegnelser. Betegnelser som *Leks. den sentrale incisiv i høyre side av overkjeven* (latin: *dens incisivus centralis superior dexter*) er deskriptive og presise, men for lange og tungvinte til bruk i skriftlig og muntlig fagkommunikasjon. Det trengs korte betegnelser som er både presise og enkle, som er standardisert internasjonalt og som kan anvendes i databehandling. FDI-systemet fyller disse kravene.

Tenker en seg at en ser på et individs tannsett rett forfra får en følgende skjematisk situasjon:

Høyre	Venstre
Overkjeven	Overkjeven
Kvadrant 1	Kvadrant 2
8 7 6 5 4 3 2 1	1 2 3 4 5 6 7 8

8 7 6 5 4 3 2 1	1 2 3 4 5 6 7 8
Kvadrant 4	Kvadrant 3
Underkjeven	Underkjeven

Tenker en seg tannsett sett forfra og plasserer + og - i midtlinjen, fremkommer riktig betegnelse ved å lese som i en bok fra venstre mot høyre:

Høyre	Venstre
Overkjeven	Overkjeven
8 7 6 5 4 3 2 1	+ 1 2 3 4 5 6 7 8

8 7 6 5 4 3 2 1	- 1 2 3 4 5 6 7 8
Underkjeven	Underkjeven

FDI-systemet benytter to-sifrede tall som betegnelser på tennene. Det første tallet angir kvadranten hvor tannen befinner seg, det andre tallet angir tannens posisjon i kvadranten regnet fra midtlinjen. Kvadrantene nummereres fra 1 til 4 med start i høyre overkjeve (1) og følger så urviseren via venstre overkjeve (2) og venstre underkjeve (3) til høyre underkjeve (4). For å angi at en tann tilhører det temporære tannsett brukes kvadrantene 5 6 7 & 8 i stedet for fra kvadrant 1 til 4.

I følge FDI-systemet betegnes den sentrale incisiv i høyre side av overkjeven 11, mens andre molar i venstre side av underkjeven betegnes 37. De to tallene uttales hver for seg, en sier altså *tre-tjuv*, ikke *trettisjuv*.

Haderup-systemet var før FDI-systemet ble innført i begynnelsen av 70-årene det dominerende systemet i Skandinavia og brukes fremdeles av mange tannleger. Det ble lansert av den danske professor Haderup. På samme måte som i FDI-systemet betegnes tennene med et tall som angir tannens nummer regnet fra midtlinjen. Tennene i overkjeven angis med +, underkjevens med -. Høyre sides tenner har +/- tegnet foran tallet, venstre sides etter tallet. For det temporære tannsett settes en 0 foran tann-nummeret.

I følge Haderup-systemet betegnes den sentrale incisiv i høyre side av overkjeven 1+, mens andre molar i venstre side av underkjeven betegnes +7.

Vinkelsystemet er mye brukt i sentrale Europa. På samme måte som i FDI-systemet og Haderup-systemet betegnes tennene med et tall som angir tannens nummer regnet fra midtlinjen. Tallet plasseres i en vinkel som angir kvadranten. Temporære tenner angis med bokstavene a (sentrale incisiv) til e (2. molar). I følge vinkel-systemet betegnes den sentrale incisiv i høyre side av overkjeven]1], mens andre molar i venstre side av underkjeven betegnes]7].

Det zoologiske system benyttes av zoologer, antropologer o.a. til å angi ulike dyrearters tannsett.

Tennene betegnes med en bokstav som angir tanngruppe:

I for incisiv

C for hjørnetann (caninus)

P for premolar

M for molar

For temporære tenner brukes små bokstaver: i, c, p, m.

Menneskets temporære og permanente tannsett angis slik:

Temporære: $\begin{array}{ccc} 2 & 1 & 2 \\ 1- & c- & m- \\ 2 & 1 & 2 \end{array}$

Permanent: $\begin{array}{ccc} 2 & 1 & 2 & 3 \\ 1- & C- & P- & M- \\ 2 & 1 & 2 & 3 \end{array}$

Et indekstall angir tannens nummer innenfor tanngruppen. Leka. betegnes 3. molar med M_3 . Kjeven angis ved å føye til sup (superior) for overkjeven og inf (inferior) for underkjeven. Siden angis ved å tilføye dex (dexter) for høyre side og sin (sinister) for venstre side. I følge dette systemet betegnes den sentrale incisiv i høyre side av overkjeven I_1 sup dex, mens andre molar i venstre side av underkjeven betegnes M_2 inf sin.

I en variant av det zoologiske system angis kvadranten ved å plassere tannens nummer i et av tanngruppebokstavens fire hjørner. I følge dette systemet betegnes den sentrale incisiv i høyre side av overkjeven 1I , mens andre molar i venstre side av underkjeven betegnes M_2 .

Avslutningsvis gis en sammenlignende oversikt over de ulike systemene for tannbetegnelse:

FDI	Hadersup	Vinkel	Zoo ¹	Zoo ²
11	1+	\lfloor	I_1 sup dex	1I
37	+7	\lceil	M_2 inf sin	M_2
23	+3	\lfloor	C sup sin	C^1
45	5+	\lceil	P_2 inf dex	2P
52	02+	\lfloor	i_2 sup dex	2i
75	+05	\lceil	m_2 inf sin	m_2

5. Tannmorfologisk nomenklatur

Når en skal beskrive tenner trenger en et presist språklig verktøy. En del av den nomenklaturen som brukes er allerede nevnt i det foregående. I det følgende skal den tannmorfologiske nomenklaturen kompletteres.

Tannflater

Alle tennene har fire sidelflater:

facialflaten vender utover mot ansiktet (facies)

lingualflaten vender innover mot tungen (lingua)

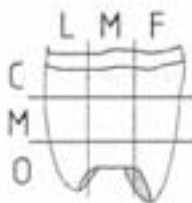
mesialflaten vender fremover mot midtlinjen

distalflaten vender bakover fra midtlinjen



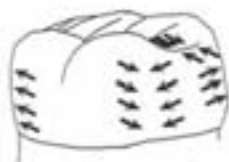Premolarer og molarer har i tillegg en femte flate, *okklusalflaten* eller *ryggeflaten*. Incisiver og hjørnetenner har istedet en skjærekant, *incisalkant*.

Betegnelsen *facialflate* kan for incisiver og hjørnetenner erstattes med *labialflate* fordi her vender denne flaten utover mot leppene (*labium*), for premolarer og molarer kan den erstattes med *buccalflate* fordi her vender denne flaten utover mot kinnet (*bucca*). Betegnelsen *lingualflate* kan for alle tenner erstattes med *oralflate* fordi de vender innover mot munnhulen. For tennene i overkjeven kan den erstattes med *palatinalflate* fordi den vender innover mot ganen (*palatum*). Mesial- og distalflater kalles med en fellesbetegnelse *approximalflater*.



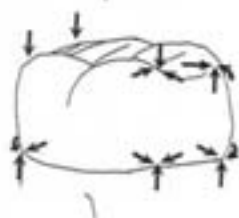
Flateinndeling

Hver flate inndeles i tredjedeler. Inndeling av kronens flater er som følger: Facial- og lingualflater inndeles i cervical, midtre og incisal/okkusal tredjedel, samt i mesial, midtre og distal tredjedel. Mesial- og distalflater inndeles i cervical, midtre og incisal/okkusal tredjedel, samt i lingual, midtre og facial tredjedel. Okklusalflater inndeles i facial, midtre og lingual tredjedel, samt i mesial, midtre og distal tredjedel. Rotens flater inndeles i cervical, midtre og apical tredjedel.



Kanter

Der to flater møtes dannes en kant eller vinkel. Kanten får navn etter de to flatene som møtes, f.eks. kalles kanten der mesial- og lingualflaten møtes for den *mesio-linguale kant*. Legg merke til at i slike sammensatte uttrykk erstattes *al* i det første elementet med *o*.

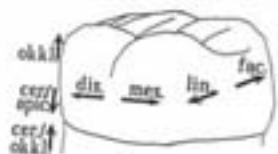

Hjørner

Der tre flater møtes dannes et hjørne. Hjørnet får navn etter de flatene som møtes, f.eks. kalles hjørnet der mesial-, lingual- og okklusalflaten møtes for det *mesio-lingual-okklusale hjørne*. Det finnes ingen regler for rekkefølgen flatene nevnes i. For incisiver og hjørnetenner brukes for enkelhets skyld *mesio-incisale* og *disto-incisale* hjørner istedet for *mesio-facio-linguale* og *disto-facio-linguale* hjørner.

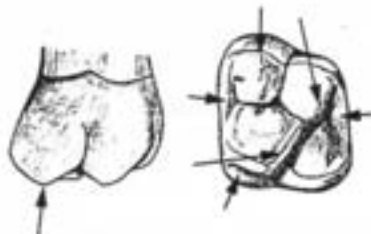
Retninger

Betegnelser for retninger er *facial/labial/buccal*, *lingual/oral/palatinal*, *mesial*, *distal*, *okkusal*, *incisal*, *cervical*, *apical*. F.eks. sier vi et punkt på mesialflaten ligger facialt for et annet punkt på mesialflaten dersom det førstnevnte punktet ligger nærmere facialflaten enn det andre punktet.



Topografiske betegnelser

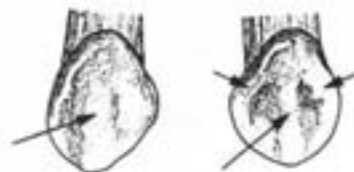
Tennenes morfologi preges i sterk grad av deres utviklingshistorie. I et tannanlegg starter produksjon og mineralisering av tannvevene fra flere punkter, *foci*, samtidig. Der hvor tannvevproduksjonen/mineraliseringen utgår fra ulike *foci* smelter sammen, dannes furer. Slike *utviklingsfurer* begrenser separate utviklingsenheter, *lobb*, utgått fra ulike *foci*.

Konvekse strukturer

Cuspis (flertall: *cuspidae*) = tyggeknute

Pyramideformede frempring på molarenes og premolarenes okklusallflater og på hjørnetennenes incisalkant. Alle cuspene har en facial og/eller en lingual sideflate. På molarene og premolarene har alle cuspene en okklusall sideflate. Cusper kan være av ulik størrelse.

Tuberculum = knute



Crista (flertall: *cristae*) = list, kam

Crista facialis: En crista som løper i incisal/okklusal-cervikal retning på facialflaten.

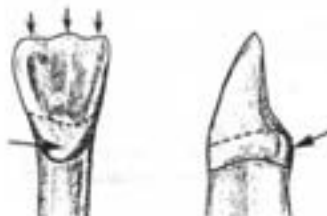
Crista lingualis: En crista som løper i incisal/okklusal-cervikal retning på lingualflaten.

Crista triangularis: En trekantet (i tverrsnitt) crista.

Crista transversa: En crista som går tvers over okklusallflaten fra en cusp til en annen.

Crista obliqua: En crista som går skråt over okklusallflaten.

Crista marginalis = randcrista. En crista som avgrenser okklusallflaten mot approximalflatene.

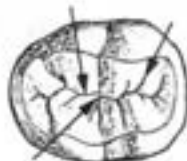

Cingulum = belte

Det velvede parti som utgjør kronens cervikale parti. Kraftigst utviklet lingvalt på incisiver og hjørnetenner, samt facialt på temporære hjørnetenner og første molare.

Mamelon = knopp

Utbuktning på incisalkanten til nylig frembrudte incisiver. Som regel slites mamelonene relativt raskt bort.

Konkave strukturer

Sulcus = fure

De furene som skiller tyggeknutene fra hverandre kalles gjerne *essensielle sulci* (= hovedfurer) fordi de representerer utviklingsfurer som begrenser lobi. Furer utenom de essensielle kalles *accessoriske sulci* (= bifurer).

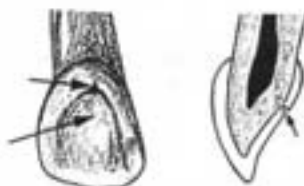
Fissur = trang, dyp fure

Ikke sjelden har okklusallflatens furer karakter av fissurer.

Fossa = grop, fordypning

Dannes der hvor flere furer møtes på okklusallflaten.

Fossa centralis = sentralfossa. Den dominerende groppen sentralt på okklusallflaten til molarene.



Fovea = grop, fordypning

Foramen = hull, åpning

Brukes i uttrykket *foramen caecum* om en trang, dyp grop (caecum = blind).

6. Generelle morfologiske trekk

Tenner er forskjellige, men de er også like. Selv om hver enkelt tann i menneskets tannsett har en karakteristisk morfologi, har alle tennene visse felles konstruksjonstrekk. I det følgende skal vi formulere regler for disse felles morfologiske trekk og angi hvilke unntak som gjelder.

Asymmetrier

Alle tenner er asymmetriske. Det betyr at vi ikke kan legge noe symmetriplan gjennom dem. Derimot er tennene på høyre og venstre side tilnærmet speilbilde av hverandre. Det betyr at vi kan bruke asymmetriske "tegn" til å bestemme hvilken side en tann hører hjemme på. De mest symmetriske tennene i tannsettet er 2. premolar i overkjeven og sentrale incisiv i underkjeven, hvilket vanskeliggjør sidebestemmelsen av disse tennene.

Krumningstegnet

Sett incisalt/okklusalt fra er facialflaten sterkere krummet i den mesiale del enn i den distale del.

Alternativt kan dette uttrykkes slik:

Sett incisalt/okklusalt fra går facialflaten skarpere over i mesialflaten enn i distalflaten.

Unntak: utydlig på incisivene i underkjeven og alle premolarene.



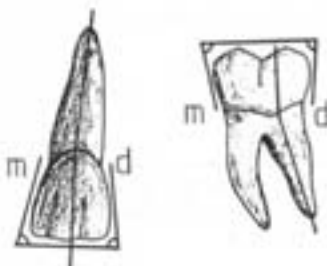
Vinkeltegnet

Sett faciaalt fra vil vinkelen mellom mesialflaten og incisalkanten/okklusalfalten være mindre enn vinkelen mellom distalfalten og incisalkanten/okklusalfalten.

Alternativt kan dette uttrykkes slik:

Sett faciaalt fra vil det mesio-incisale/okklusale hjørne være spissere enn det disto-incisale/okklusale hjørne.

Unntak: utydlig på incisivene i underkjeven og alle premolarene. På laterale incisiv i underkjeven er det ofte omvendt.



Rottegnet

Sett faciaalt fra heller roten distalt i forhold til kronen.

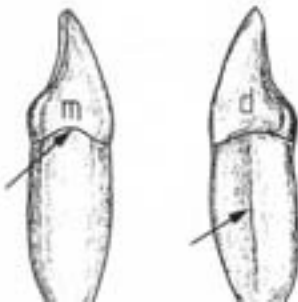
OBS! Når en skal vurdere rotens helning må en se bort fra den apicale tredjedel, som kan ha meget varierende helning.

Unntak: utydlig på sentrale incisiv i underkjeven.

Rotfuretegnet

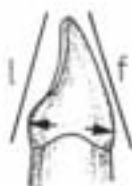Den distale rotfuren er dypere enn den mesiale.

Unntak: omvendt på 1. premolar i overkjeven, utydlig eller omvendt på sentrale incisiv i overkjeven og 1. premolar i underkjeven.



Cervicallinjetegnet

På incisiv og hjørnetenner når cervicallinjen lenger i incisal retning på mesialflaten enn på distalflaten.



Facial- og lingualflater

a) Facialflaten er større enn lingualflaten (både mesio-distalt og cerviko-incisalt/okklusalt)

Utnåsk: 1. molar i overkjeven og tricuspidate type av 2. premolar i underkjeven.

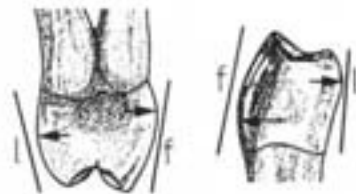
b) Sett appoksimalt fra konvergerer facialflaten og lingualflaten i incisal/okklusal retning.

c) Facialflaten har sin største prominens i den cervikale tredjedel.

d) Lingualflaten har sin største prominens i:

- den gingivale tredjedel på incisiver og hjørnetenner,
- den midtre tredjedel på premolarer og molarer i overkjeven,
- den okklusale tredjedel på premolarer og molarer i underkjeven.

e) Facial- og lingualflaten har en firkantet grunnform. På hjørnetennene er incisalkanten trukket ut i en spiss. På premolarer og molarer har den facio-linguo-okklusale kant like mange spisser som det er tyggeknuter.



Appoksimalflatene

a) Mesialflaten er større og flatere enn distalflaten.

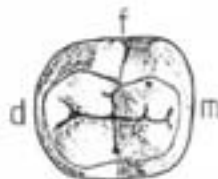
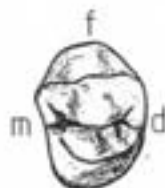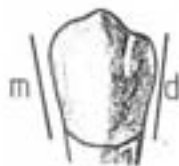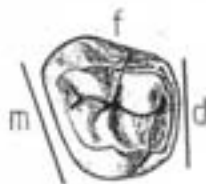Utnåsk: utydlig på incisivene i underkjeven.

b) Appoksimalflatene konvergerer lingualt.

Utnåsk: 1. molar i overkjeven og tricuspidate type av 2. premolar i underkjeven.

c) Appoksimalflatene konvergerer cervikalt, distalflaten skråner mer enn mesialflaten.

d) Appoksimalflatene har en trekantet grunnform på incisiver og hjørnetenner, en firkantet grunnform på premolarer og molarer.



Okklusalflaten

a) Mesiale cusper er større enn distale.

b) Faciale cusper er større enn linguale.

Utnåsk: på molarene i overkjeven er den mesio-linguale cusp størst, og på 1. molar i underkjeven er disto-linguale cusp større enn centro-faciale og disto-faciale cusp.

c) Mesiale randerista er kraftigere enn distale.

d) Cuspene er skilt fra hverandre av et sulcusystem.

e) Hovedsulcus ender mesialt og distalt innenfor randerista i en fossa hvorfra det utgår sulci som skiller randerista fra de tiliggende cuspene.

f) Antall cusper og sulcusmønstre:

	Grunnform		Hyppigst forekommende	Andre varianter
	Cusper	Sulcus		
Premolarer				
14-24	2		2	
15-25	2		2	
34-44	2		2	
35-45	2		2	3
Molarer				
16-26	4	K	4	
17-27	3,4	T(K)	3,4	
36-46	5	YY	5	
37-47	4	X	4	
18-28	3,4		3,4	1,2,5,6,7,8
38-48	4		4,5	3,4,5,6,7,8

Kronenes størrelser

Forholdet mellom tanngruppene hva angår kronestørrelsen er:
 $I < C < P < M$

Forholdet innen hver tanngruppe er:

Overkjeven: 1 > 2 4 > 5 6 > 7 > 8

Underkjeven: 1 < 2 4 < 5 6 > 7 > 8

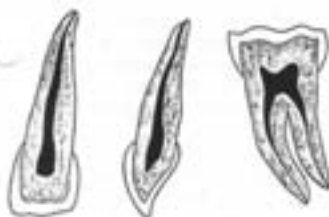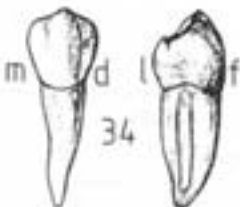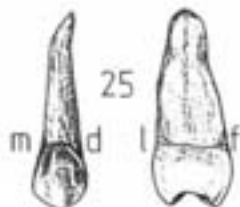Roten

a) Antall røtter:

	Grunnform	Hyppigst forekommende	Andre varianter
Overkjeven			
1	1	1	
2	1	1	
3	1	1	
4	1	2 (f,l)	3 (mf,df,l)
5	1	1	2 (f,l)
6	3 (mf,df,l)	3 (mf,df,l)	2 (mf,df,l)
7	3 (mf,df,l)	3 (mf,df,l)	2,1 (mf,df,l)
8	3 (mf,df,l)	1	2, 4, 5
Underkjeven			
1	1	1	
2	1	1	
3	1	1	
4	1	1	
5	1	1	
6	2 (m,d)	2 (m,d)	3 (f,l)
7	2 (m,d)	2 (m,d)	1,3 (f,l)
8	2 (m,d)	2 (m,d)	1,3,4

b) Røttene er mer eller mindre koniske.





c) Røttene er mer eller mindre sammentrykt i mesio-distal retning.

Unntak: linguale rot på 1. molar i overkjeven.

d) Sett appoksimalt fra vil kronens akse falle sammen med rotens akse i overkjeven, men helle lingualt i forhold til rotens akse i underkjeven (krooneflukt).

Kronepulpakammer og rotkanal

a) Form som tannens ytre form.

b) Tannvolum : pulpavolum = 4 : 1

c) Kronepulpakammerets beliggenhet i premolarer og molarer: tannhalsområdet, i incisiver og hjørnetenner: kronens cervikale 1/2-del.

d) Kronepulpakammerets sidevegger, tak (premolarer og molarer) og gulv (fler-rotede tenner) er innadbuete, konvekse mot kronepulpakammerets sentrum.

e) Det er ett pulpahorn for hver cusp.

f) I incisiver og hjørnetenner er kronepulpakammeret incisalt sammentrykt i facio-lingual retning og cervikalt noe sammentrykt i mesio-distal retning.

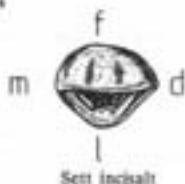g) Rotkanalens dimensjon, form og forløp kan variere meget.

h) Kronepulpakammer og rotkanal forsnævres med alderen.

7. Beskrivelse av permanente tenner

I det følgende skal alle de permanente tennene beskrives. Det er lagt vekt på å gjøre beskrivelsen så kortfattet som mulig. Hovedvekten er lagt på de trekkene som er spesielle for den enkelte tann, generelle morfologiske trekk er bare i liten utstrekning tatt med.

I de fleste lærebøker i tannmorfologi blir tennene beskrevet slik de tar seg ut fra fem forskjellige vinkler: sett facielt, lingualt, mesialt, distalt og incisalt/okklusalt fra. Dette er en omstendelig metode som gjør at informasjon om tannens ulike flater splittes opp. F.eks. vil informasjon om faciaflatens morfologi måtte letes frem fra beskrivelsen av tannen sett facielt, mesialt, distalt og incisalt/okklusalt fra. Denne metoden vil ikke bli brukt her. Vi beskriver tannens ulike flater og tar da med alle de viktige morfologiske trekkene. Det betyr at for å kunne observere alle disse trekkene må flaten sees fra forskjellige vinkler.



Sentrale incisiv i overkjeven (Dens incisivus centralis superior) (11.21; 1+1; 111; I₁ sup dex, I₁ sup sin; 1¹)

Kronen

Incisalkanten har på nylig frembrudte tenner tre små tagger, mameloner, uskilt av to hakk. Overgangen til mesialflaten er tilnærmet rettvinklet, til distalflaten noe mer avrundet. Incisalkanten ligger som oftest labialt for rotens akse. Vinkeltegnet gjelder.

Facialflaten er temmelig bred i mesio-distal retning. Flaten er nok så flat i den incisale halvdel, mer konveks cervikalt. Fra incisalkantens hakk kan utviklingsfurer følges mot den cervikale prominens. Krumningstegnet gjelder.

Lingualflaten er konveks i den cervikale del og konkav i den incisale del. Den linguale fossa er begrenset av en hesteskoformet voll bestående av cingulum samt mesiale og distale radcrista. Cingulum er noe forskutt mot det distale. Fra cingulum kan det i incisal retning utgå korte liner. Cingulum kan være oppdelt av vertikale furer.

Approximalflatene. Mesialflaten er temmelig flat i den cervikale del, mer konveks i den incisale del. Distalflaten er tydelig konveks både i facio-lingual og cerviko-incisal retning. Mesialflaten skrår mer enn distalflaten i lingual retning. Kontaktpunktet ligger langt incisalt. På distalflaten ligger kontaktpunktet på overgangen mellom incisale og midtre tredjedel.

Cervikallinjen er sterkt styngt, særlig dyp mesialt.

Roten

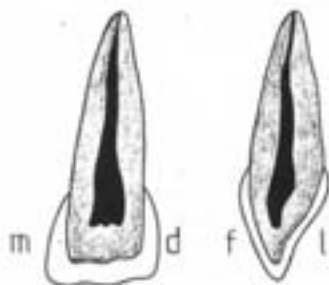
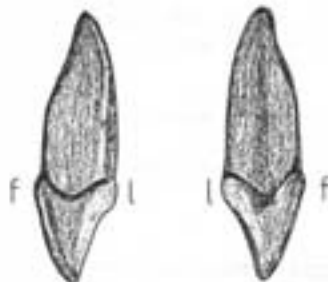
Roten er bare ca. 1-1 1/4 gang så høy som kronen. Den er temmelig kraftig og butt. Rottverrsnittet kan tilnærmet innskrives i en rett vinklet trekant med den rette vinkel der hvor distal- og facialflaten møtes, og med den brede mesialflaten som hypotenus. Hvis rotfure finnes er denne mesialt. Rottegnet gjelder.

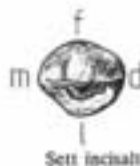Kronepulpakammer og rotkanal

Form som tannens ytre form. Det finnes bare en rotkanal. Den er nærmest sirkulær i tverrsnitt og innsnevres jevnt mot apex.

Om tannaltesene

Alle tennene vises i to lengdesnitt, et mesio-distalt og et facio-lingualt, dessuten to tverrsnitt, et i tannhalsområdet og et midtross. Tverrsnittene sees fra det incisale/okklusale i retning mot apex.





Laterale incisiv i overkjeven (Dens incisivus lateralis superior) (I2,22; 2+2; 2|2; I₂ sup dex, I₂ sup sin; 2¹)

Kronen

Incisalkanten er på nylig frembrudte tenner forsynet med tre mammeloner atskilt av to hakk. Overgangen til distalflaten er jevn avrundet. Incisalkanten ligger ofte labialt for rotens akse. Vinkeltegnet er tydelig.

Facialflaten er tydelig høyere (cerviko-incisalt) enn den er bred (mesio-distalt). Flaten er konveks. Utviklingsfurene er ofte utydelige. Krumsingtegnet gjelder, men kan være utydelig.

Lingualflaten er konveks i den cervikale del og konkav i den incisale del. Den linguale fossa er begrenset av en hesteskoformet vill bestående av cingulum samt mesiale og distale randcruta. Ved cingulum incisale basis finnes ofte et foramen coecum. Cingulum kan være utviklet til en knute, tuberculum, som kan være atskilt fra resten av lingualflaten ved furer. Undertiden kan slike furer strekke seg noe opp på roten.

Approximalflatene. Mesialflaten er flat eller konkav i den cervikale del, mens den incisalt er konveks. Distalflaten er tydelig konveks i begge retninger. Mesialt ligger kontaktpunktet på overgangen mellom incisale og midtre tredjedel, mens det distalt ligger omtrent midt på flaten.

Kronevarianter:

- Sentrallignende*, ligner sentralen i overkjeven.
- Hjørnetannslignende*, ligner hjørnetann i motsatt side av underkjeven.
- Seil-lignende*, incisale del av kronen er bøyet noe mesialt.
- Tappstann*, både krone og rot er redusert. Konisk, spiss krone.

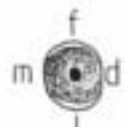
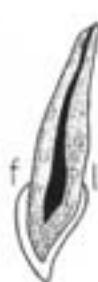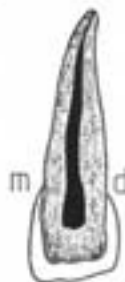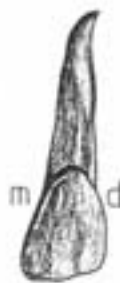Cervikallinjen er sterkt slynget, særlig dyp mesialt.

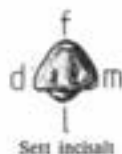Roten

Roten er slank og tydelig høyere enn kronen. Rotvernsnittet er ovalt, noe sammentrykt i mesio-distal retning. Rotspissen bøyer oftest distalt, men ikke sjelden bøyer den mesialt. Rottegnet gjelder, men kan være utydelig.

Kronepulpakammer og rotkanal

Form som tannens ytre form. Alltid bare en rotkanal, som er oval i vernsnitt.





Sentrale incisiv i underkjeven (Dens incisivus centralis inferior) (41.31; 1+1; $\overline{1}\overline{1}$; I₁ inf dex, I₁ inf sin; 1₁)

Kronen

Incisalkanten er rett og har på nylig frembrudte tenner tre mameloner atskilt av to hakk. Incisalkanten er ofte noe skjev i forhold til tannens mesio-distale akse, og stik at det distale hjørnet synes forskutt noe i lingual retning. Incisalkanten ligger som regel i rotens akse. Vinkeltegnet er utydelig.



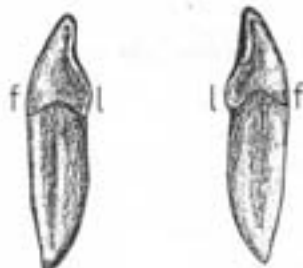
Facialflaten er temmelig flat i incisale 2/3. Fra incisalkantens hakk kan utviklingsfurer følges halvveis ned på facialflaten. Krumningstegnet er som regel utydelig.

Lingualflaten er konveks i den cervikale del (cingulum). Flatens incisale del er konkav i cerviko-incisal retning, men temmelig flat i mesio-distal retning. Cingulum ligger sentralt plassert eller svinget litt distalt.

Sett facials

Sett lingualt

Approximalflatene er nesten plane. De skråner omtrent like mye både cervikalt og lingualt og treffer incisalkanten i tilnærmet samme vinkel. Vinkeltegnet er følgelig utydelig. Både mesialt og distalt ligger kontaktpunktet nær incisalkanten.



Sett distalt

Sett mesialt

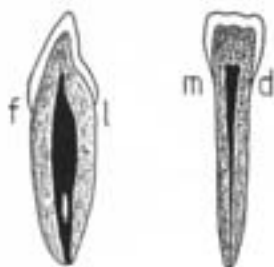
Cervikallinjen er sterkt slynget, særlig dyp mesialt. Facials er den bredeste avrundet og symmetrisk om tannens facio-linguale midtakseplan.

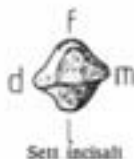Roten

Roten er oftest rett og sterkt sammentrykket i mesio-distal retning. Sett approximalt fra har den lancetti-form, d.v.s. at spissingen først skjer langt apicalt. Vanligvis finnes furer både mesialt og distalt, hvorav den distale som regel er tydeligst. Rotterversnittet er timeglassformet, ikke sjelden kan rotspissen være bøyet litt mesialt. Rottegnet er utydelig.

Kronepulpakammer og rotkanal

Form som tannens ytre form. Rotkanalen er blindformet, sterkt sammentrykt i mesio-distal retning. Ved sammenvoksing av mesiale og distale vegg i kanalens sentrale parti kan det dannes en facial og en lingual kanal. De to kanalene munner som regel i et enkelt foramen apicale.

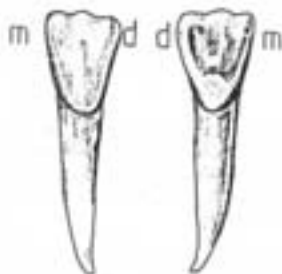




Laterale incisiv i underkjeven (Dens incisivus lateralis inferior) (42,32; 2+2; $\overline{2} \overline{2}$; I₂ inf dex, I₂ inf sin; $\frac{1}{2}$)

Kronen

Incisalkanten er rett og har på nylig frembrudte tenner tre mameloner atskilt av to hakk. Incisalkanten står ofte tydelig skjevt i forhold til tannens mesio-distale akse, slik at det disto-incisale hjørnet er forskutt i lingual retning. Det disto-incisale hjørnet er mer avrundet enn det mesio-incisale. Det disto-incisale hjørnet prominere også mer enn det mesio-incisale. Derfor kan vinkeltegnet ofte synes omvendt. Incisalkanten ligger som regel i rotens akse.



Sett faciaalt

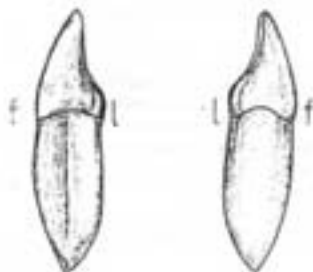
Sett linguaalt

Facialflaten smalner tydelig cervikalt. Den er temmelig flat i incisale 2/3. Fra incisalkantens hakk kan utviklingsfurer følges halvveis ned på facialflaten. Krumningstegnet er som regel utydelig.

Lingualflaten er konveks i den cervikale del (cingulum). Flatens incisale del er konkav i cerviko-incisal retning, men temmelig flat i mesio-distal retning. Cingulum er tydelig svignet distalt.

Apoksimalflatene er nesten plane. Distalflaten skråner mer inn mot tannaksen i cervikal retning enn mesialflaten. Mesialt ligger kontaktpunktet nær incisalkanten, distalt en tanke mer cervicalt.

Cervikallinjen er sterkt slynget, særlig dyp mesialt. Facialt er den spisst avrundet med det dypeste parti forskutt distalt.



Sett distalt

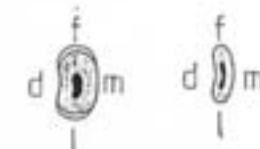
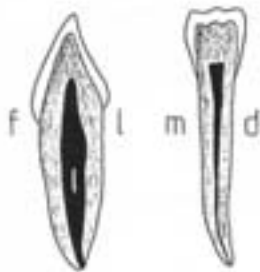
Sett mesialt

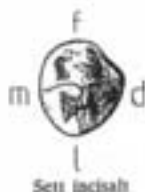Roten

Roten. Roten er sterkt sammestrykt i mesio-distal retning. Rotvernsnittet er nyreformet, mesialt konvekst og distalt en dyp, bred fure. Rottegnet gjelder.

Kronepulpakammeret og rotkanal

Form som tannens ytre form. Rotkanalen er båndformet, sterkt sammestrykt i mesio-distal retning. Ved sammenvoksing av mesiale og distale vegg i kanalens sentrale parti kan det dannes en facial og en lingual kanal. De to kanalene munner som regel i et enkelt foramen apicale.





Hjørnetannen i overkjeven (Dens caninus superior) (13,23; 3+3; 2|3; C sup dex, C sup sin; 1C¹)

Kronen

Incisalkanten er trukket ut i en forholdsvis høy cuspsformet spiss, hvis mesiale kant som regel er korrere enn den distale, i sjeldne tilfeller kan det være omvendt. Fra spissen skrår den distale kanten mer inn mot tannaksen enn den mesiale. Vinkeltegnet gjelder, men kan være vanskelig å vurdere.

Facialflaten er sterkt konveks både i mesio-distal og cerviko-incisal retning. Krumningstegnet gjelder. En avrundet list, crista facialis, løper fra cuspspissen i en mesialt svakt konveks bue opp mot collum og deler facialflaten i en smalere mesial og en bredere distal del. På hver side av crista flanes en grunn utviklingsfure.

Lingualflaten har et kraftig utviklet cingulum og to korte randcristae hvorav den distale divergerer tydelig mer fra tannens facio-linguale akse enn den mesiale. Cingulum kan være utviklet til en knute, tuberculum, som kan være atskilt fra resten av lingualflaten ved furer. Midt på flaten løper en kam, crista lingualis, i cerviko-incisal retning. På hver side av denne finner man innsenor randcrista en fure som av og til kan være nokså dyp og gropformet. Lingualflaten gir ofte et "konveks" inntrykk.

Appeksimallflaten. Mesialflaten er høyere i cerviko-incisal retning enn distalflaten. Flaten er bare svakt konveks og har cervikalt en liten flat innsenkning. Kontaktpunktet ligger nær incisalkanten. Distalflaten er som regel kraftig konveks i begge retninger. Den heller mer i forhold til kronens akse enn mesialflaten. Kontaktpunktet ligger noe cervikalt for incisalkanten.

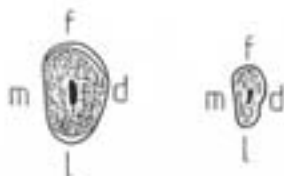
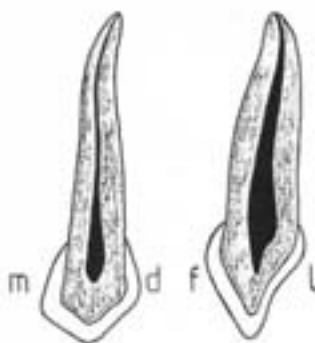
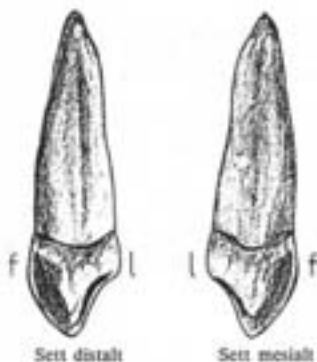
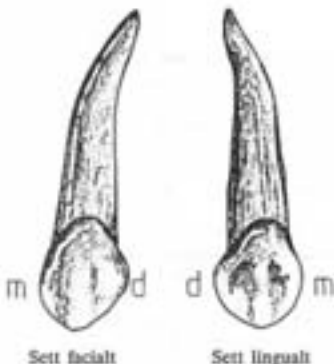
Cervikallinjen er sadelformet slynget, når lengst incisalt på mesialflaten.

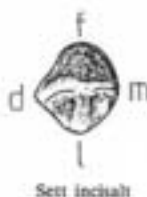Roten

Roten er lang, slank og konisk. Rottegnet gjelder. Rotspissen er ofte bøyet distalt, evt. også noe facialt. Tverrsnittet er ovalt og noe sammenstrykt i mesio-distal retning. Rotens mesial- og distalflate konvergerer tydelig lingualt. Furer finnes både mesialt og distalt, den distale er dypere.

Kronepulpakammer og rotkanal

Form som tannens ytre form. Ett pulpahorn. Alltid bare en rotkanal, oval i tverrsnitt, forholdsvis vid.





Sett incisalt

Hjørnetannen i underkjeven (*Dens caninus inferior*) (43,33; 3+3; 3|X; C inf dex, C inf sin; 1C₁)

Kronen

Incisalkanten er trukket ut i en forholdsvis lav cuspløst spiss som er forkket mesialt. Fra spissen skrårer den distale kanten mer inn mot tannaksen enn den mesiale. Ved overgangen til mesialflaten er det en tydelig skulder, ved overgangen til distalflaten en mindre skulder. Det disto-incisale hjørnet promoterer. Vinkeltegnet gjelder.

Facialflaten er forholdsvis høy i cerviko-incisal retning og smal i mesio-distal retning. Flaten er kraftig konveks i begge retninger. En svakt utviklet crista facialis har på hver side en svak utviklingsfure. Krumningstegnet er tydelig.

Lingualflaten er tydelig lavere enn facialflaten. Flaten er konveks i den cervikale del (cingulum) og konkav i den incisale del. Cingulum, randcristae og crista lingualis er svakt utviklet. Flaten er relief-fattig og gir et "konkav" inntrykk.

Aprikusmalflaten er nesten parallelle, men distalflaten skrårer noe inn mot tannens akse. Mesialflaten er nesten plan og ligger i flukt med rotens mesialflate. Kontaktpunktet ligger nær incisalkanten. Distalflaten er konveks og kontaktpunktet ligger noe lenger cervikalt.

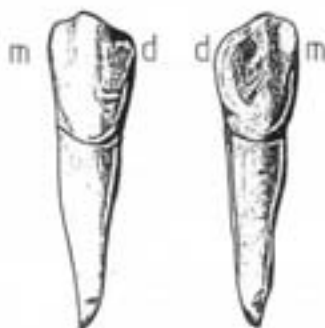
Cervicallinjen er sadelformet slynget. Den strekker seg lenger i apical retning på facialflaten enn på lingualflaten.

Roten

Roten er forholdsvis kort og lancettformet. Den er sammentrykt i mesio-distal retning. Som regel finnes furer både mesialt og distalt, den distale er dypere. Rotterversnittet er timeglassformet. Noen ganger er furene så dype at roten er bifid. Spaltingen kan involvere roten i varierende utstrekning. Rotens og kronens faciale flater danner til sammen en jevn bue. Rottegnet er tydelig.

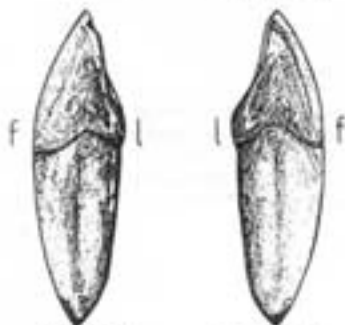Kronepulpakammer og rotkanal

Form som tannens ytre form. Ett pulpahorn. Rotkanalen er timeglassformet i tverrsnitt. Hvis roten er bifid er rotkanalen delt i en facial og en lingual kanal som hver er sirkulære i tverrsnitt.



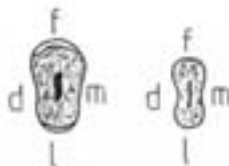
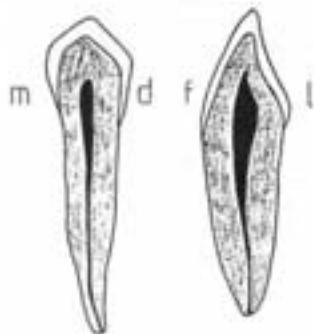
Sett faciaht

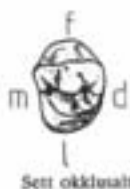Sett linguaht



Sett distalt

Sett mesiaht



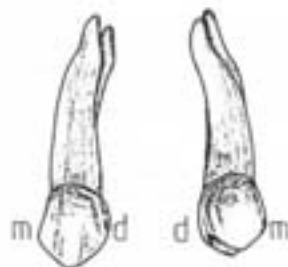


Første premolar i overkjeven (Dens praemolaris superior primus) (14,24; 4+4; $\underline{d}\underline{d}$; P₁ sup dex, P₁ sup sin; ¹P¹)

Kronen

Kronen kan innskriveres i en avlang kasse med største dimensjon i facio-lingual retning.

Okklusalflaten er sterkt asymmetrisk. Den har to cusper, en facial og en noe mindre lingual. Den faciale cuspen er ofte forskutt litt distalt mens den linguale cuspen er forskutt tydelig mesialt. Det disio-linguale hjørnet er avrundet og vikkende. De to cuspene er atskilt av en forholdsvis lang sulcus som i mesio-distal retning løper omtrent midt på okklusalflaten. Svake furer kan løpe over randcristae. De to cuspens okklusale cristae taper seg som regel mot sulcus, men av og til forbindes de til en crista transversa. Vinkeltegnet er tydelig.

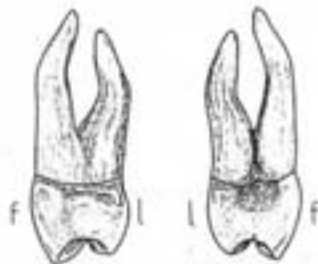


Sett faciaalt

Sett linguaalt

Facialflaten er konveks i begge retninger. En crista facialis deler flaten i en noe bredere mesial og en noe smalere distal del. På begge sider av crista finnes svake furer. Krumningstegnet er tydelig og ofte omvendt.

Lingualflaten er tydelig mindre enn facialflaten. Den er glatt og konveks i begge retninger. Flaten går jevnt avrundet over i distalflaten og er i mesio-distal retning sterkest krummet i den mesiale del ("det linguale krumningsstege").



Sett distalt

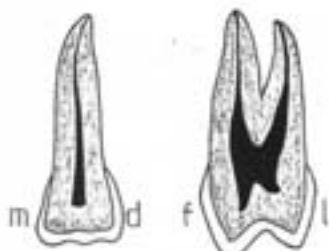
Sett mesiaalt

Approximalflatene. Mesialflaten har i den gingivale del en uttalt konkvitet som strekker seg et stykke opp på rotens mesiale flate. Distalflaten er lavere enn mesialflaten og jevnt konveks i begge retninger. Mesialflatens kontaktpunkt ligger på overgangen mellom okklusale og midtre tredjedel, distalflatens noe lenger cervikalt.

Cervikallinjen er bare svakt slynget.

Roten

Roten er sterkt sammentrykket i mesio-distal retning. Av de tydelige vertikale furene er den mesiale dypst. Ofte er rotfurene så dype at roten er spaltet i en facial og en lingual rot. Varierende utstrekning av roten kan være involvert i spaltningen. Den faciale roten er litt kraftigere enn den linguale. Rottene kan være bøyet noe linguaalt eller de kan divergere i den cervikale del og konvergere i den apicale del. Apex kan være bøyet kraftig distalt. Ofte finnes furer linguaalt på den faciale rot, av og til også faciaalt. I sjeldne tilfeller er den faciale rot spaltet i to, en mesial og en distal. Rottegnene gjelder, men kan være tydelig.



Kronepulpakammer og rotkanal

Form som tannens ytre form. To pulpahorn hvorav det faciale er størst. Oftest finnes to rotkanaler, også når roten ikke er delt. Av og til bare en kanal, sjelden tre. Rotkanalene er hver for seg sirkulære og temmelig snevre. Når roten er udelst eller bifid bare i den apicale del kan det av og til finnes en bred spaltformet kanal i rotens cervikale del, som først deler seg i nærheten av apex. Ellers utgår de to kanalene fra det faciale og linguale hjørnet i kronepulpakammerets subpulpale vegg.





Sett okklusalt

Andre premolar i overkjeven (Dens praemolaris superior secundus) (15,25; 5+5; $\frac{5}{1}$; P₂ sup dex, P₂ sup sin; ²P²)

Kronen

Kronen kan innskives i en avlang kasse med største dimensjon i facio-lingual retning.

Okklusalflaten er nærmest oval. Den har to omtrent like store cusper, en facial og en lingual. Den linguale cuspen er svakt forskutt mesialt. De to cusperne er atskilt av en kort sulcus som i mesio-distal retning løper omtrent midt på okklusalflaten. Fra denne sulcus radiærer det ofte ut bisulci. Randcrister er brede i mesio-distal retning. Vinkeltegnet er utydelig.

Facialflaten er konveks i begge retninger. Urviklingsfurene er tydelige. Krumningstegnet er utydelig.

Lingualflaten er nesten like bred og høy som facialflaten og konveks i begge retninger. Det linguale krumningstegn gjelder.

Approsimalflatene er tilnærmet parallelle og konvergerer derfor bare svakt i lingual og cervical retning. Flatene er konvekse i begge retninger. Mesialflatens kontaktpunkt ligger i okklusale tredjedel, distalflatens noe lenger cervikalt.

Cervikallinjen er nesten ikke slynget.

Roten

Roten er sterkt sammentrykt i mesio-distal retning og oftest temmelig rett. Sjelden bifid. Distale rotfure er dypst. Rottagnet gjelder, men kan være utydelig.

Kronepulpakammer og rotkanal

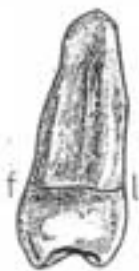Form som tannens ytre form. To pulpahorn, det faciale ofte litt større enn det linguale. Hoppigst én båndformet rotkanal, sjeldnere to og meget sjeldent tre.



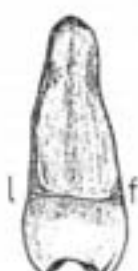Sett faciaalt



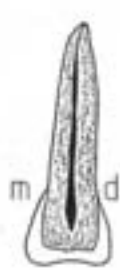
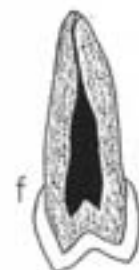
Sett linguaalt

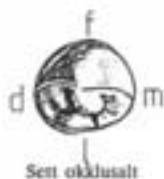

Sett distalt



Sett mesiaalt





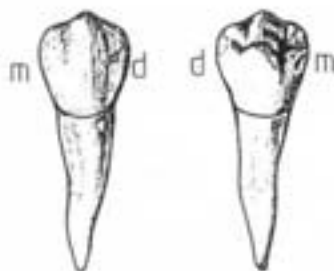Sett oksidalt

Første premolar i underkjeven (Dens praemolaris inferior primus (44,34; 4+4; 4|4; P₁ inf dex, P₁ inf sin; ₁P₁)

Kronen

Kronen kan innskives i en terning.

Oksidalflassen er oval og lengst i mesio-distal retning. Det mesio-linguale hjørnet er vikende, ofte avflatet, mens det mesio-distale er prominere. Den faciale cuspen er betydelig større og høyere enn den linguale. De to cuspen ligger ganske nær hverandre. Den faciale cuspen ligger i tannens akse. De to cuspen er atskilt av en sulcus som i mesio-distal retning løper i en bue konveks mot det linguale. Av og til er sulcus delt på midten av en crista transversa som forbinder de to cuspen. Ofte løper en fure fra den mesiale fossa og litt ned på mesialflaten/lingualflaten. Vinkeltegnet er utdelt.

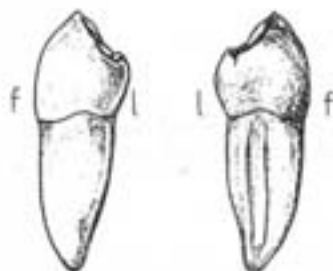


Sett faciale

Sett lingualt

Facialflaten er jevt konveks i alle retninger. Flatsen oksidale del beiter sterkt inn mot tannens akse (kroneflukt), noe som bidrar til at den cervikale prominens blir fremtredende. Annydning til flat crista facialis begrenset av svake utviklingsfurer. Krumningstegnet er utdelt.

Lingualflaten er atskillig mindre enn facialflaten. Den er konveks i begge retninger, kraftigst i mesio-distal retning og går jevt over i approssimalflatene, særlig mesialflaten. Flaten er parallell med tannens akse, eller den kan helle litt lingualt i oksidalt retning og får derved sin største prominens nær oksidalflassen.



Sett distalt

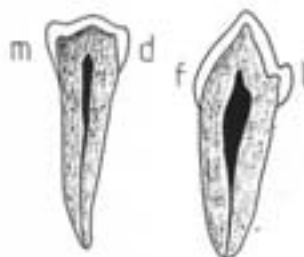
Sett mesialt

Approssimalflatene er konvekse og konvergerer tydelig lingualt og cervikalt. Mesialflaten er ofte lavere og flattere enn distalflaten og i lingual retning skrånner den mer inn mot tannens facio-linguale akse enn distalflaten. Det distale kontaktpunktet ligger noe lenger oksidalt enn det mesiale.

Cervikallinjen er svakt slynget.

Kronevarianter

1. **Oval type**, er beskrevet ovenfor.
2. **Trekantet type**. Det mesio-facio-okklusale hjørnet er sterkt prominere og mesialflaten skrånner sterkt lingualt. Den linguale cusp er forskutt distalt.
3. **Unicuspidat type**. Den linguale cusp er meget liten eller mangler helt. Sulcus er sterkt forskutt lingualt.
4. **Tricuspidat type**, to linguale cusper. Sjelden.

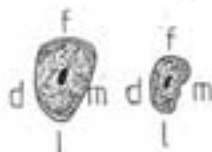

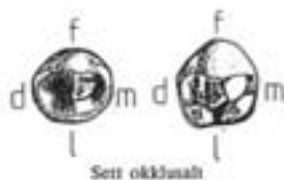Roten

Roten er forholdsvis lav. Approssimalflatene konvergerer lingualt. Hyppigst fure på mesialflaten. Her finnes ofte to furer hvorav den linguale er tydeligst. Den er dog bare unntaksvis så dyp at rotspisen er bifid. Rottervænnittet er ovalt. Rottegnene er ofte utdelt.

Kronepulpakammer og rotkanal

Form som tannens ytre form. Alt etter kronetype finnes ett eller to pulpakammer, det faciale er alltid størst. Kronepulpakammeret går jevt over i rotkanalen som er relativt rett og vid og oval i tverrsnitt. Som regel bare en kanal, meget sjelden to.



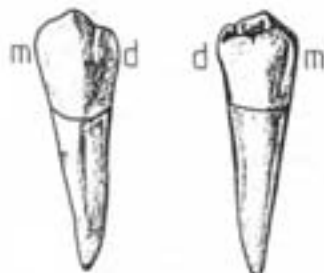


Andre premolar i underkjeven (Dens praemolaris inferior secundus) (45,35; 5+45 3/3; P₂ inf dex, P₂ inf sin; 2P₂)

Kronen

Kronen kan innskives i en terning.

Okklusalflaten er oval til firkantet og lengst i mesio-distal retning. Det forekommer to forskjellige kronetyper:

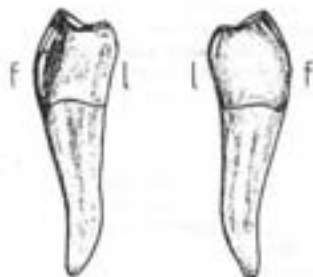


Sett facialet

Sett lingualt

1. **Bicuspidat type** har to cusper, en facial og en lingual. Den linguale er betydelig mindre og noe lavere enn den faciale og ofte forskutt noe mesialt. De to cuspene okklusale cristae forbindes typisk til en crista transversa. De to cuspene er atskilt av en sulcus som i mesio-distal retning løper i en lingualt svakt konveks bue over crista transversa.

2. **Tricuspidat type** har tre cusper, en facial og to linguale. Av de to linguale cuspene er den mesiale størst, men den disto-linguale prominere mest lingualt. Den faciale og den mesio-linguale cusp har okklusale cristae som kan være forbundet til en crista transversa. De to linguale cuspene er atskilt fra hverandre ved en sulcus som utgår fra den mesio-distale hovedsulcus litt distalt for midten, og kan løpe et stykke ned på lingualflaten. Faciale bisulci kan undertiden være så markante at den faciale del av tannen er delt i tre cusper. En slik fenketett tann kan minne noe om 1. molar i underkjeven. Dette fenomen kalles *molarisasjon*.



Sett distalt

Sett mesialt

Facialflaten er jevnt konveks i mesio-distal retning. Flatens okklusale del heller sterkt inn mot tannens akse, noe som bidrar til at den cervikale prominen blir fremtredende. Anydning til flat crista facialis begrenset av svake utviklingsfurer. Krumningssegs og vinkelegg er ofte utydelige.

Lingualflaten er glatt og bare svakt krummet. Den har relativt stor utstrekning i mesio-distal retning, særlig på den tricuspidate type. Flaten heller lingualt i okklusal retning og prominere således mest i den okklusale del. På den tricuspidate type divergerer lingualflaten lingualt i forhold til tannens mesio-distale akse.

Approksimalflatene er firkantede og svakt konvekse i begge retninger. Mesialflaten er som regel tydelig høyere og flatere enn distalflaten. Approksimalflatene konvergerer noe cervikalt, men er ofte tilnærmet parallelle i facio-lingual retning. På den tricuspidate typen divergerer approksimalflatene i lingual retning. Det mesiale kontaktpunktet ligger i okklusale tredjedel, det distale noe lenger cervikalt.

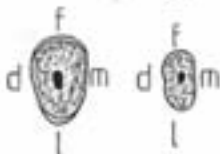
Cervikallinjen er bare svakt slynget.

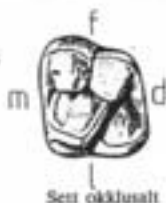Roten

Roten er nesten alltid enkel, rett og lett distalt bøyet i den apicale del. Rottervsnittet er ovalt. Det er vertikale furer på approksimalflatene, hvorav den distale oftest er dypest. Mesialflaten kan undersiden ha to furer. Rottegnet kan være utydelig.

Kronepulpakammer og rotkanal

Form som tannens ytre form. To pulpahorn, det faciale støtt. Kronepulpakammeret går jevnt over i rotkanalen, hvis tverrsnitt er ovalt.





Første molar i overkjeven (Dens molaris superior primus)
(16,26; 6+6; 6|6; M₁ sup dex, M₁ sup sin; ³M¹)

Kronen

Okklusalflaten kan innskrives i et parallelogram med de spisse vinkler i det mesio-faciale og det disto-linguale hjørnet. Lenger i mesio-distal enn i facio-lingual retning. 4 cusper, en i hvert hjørne. Den mesio-linguale er størst, deretter følger mesio-faciale, disto-faciale og disto-linguale. Den mesio-linguale og den disto-faciale cusp er forbundet av en crista transversa, som ligger distalt for og nesten parallelt med flatens korte diagonal. P.g.a dens skrå forløp kalles den også crista obliqua. Cuspene er utskilt av et K-formet sulcusystem. Fra en grop midt på okklusalflaten, fossa centralis, utgår tre sulci: en i facial retning mellom de to faciale cusper, en i mesial retning mellom den mesio-linguale og den mesio-faciale cusp ut mot randcrista, og en i disto-lingual retning over crista obliqua til en fossa distalis. Herfra utgår to sulci: en i mesio-lingual retning mellom den mesio-linguale og den disto-linguale cuspen, en i disto-facial retning ut mot randcrista. Vinkeltegnet er oftest tydelig.

Facialflaten Forlengelsen av okklusalflatens faciale sulcus strekker seg som en fure nedover de okklusale 2/3 av facialflaten. Furen taper seg ofte y-formet. Furen deler facialflaten inn i to hver for seg krummede deler, hvorav den mesiale er litt større enn den distale. Krumningstegnet er tydelig.

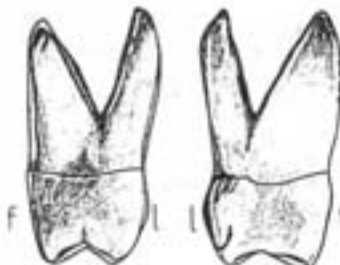
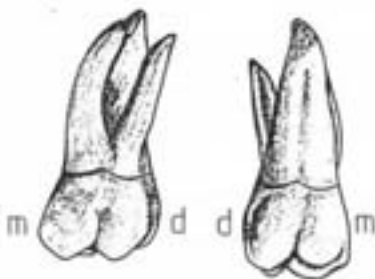
Lingualflaten er noe bredere mesio-distalt og noe kraftigere krummet enn facialflaten. Forlengelsen av okklusalflatens linguale sulcus fortsetter som en fure nedover den okklusale del av lingualflaten og deler denne i to hver for seg kraftig krummede deler, hvorav den mesiale er tydelig større enn den distale. Ofte taper furen seg midt på flaten i et foramen coecum, men den kan av og til følges helt opp på roten. På flatens mesiale konvekshet finnes ganske ofte en knute, *tuberculum anormale Carabelli*, som er avgrenset fra resten av lingualflaten av en okklusalt konveks fure. Lingualflatens okklusale del heller sterkt inn mot tannens akse.

Approximalflaten er bredere facio-lingualt enn de to høye cerviko-okklusalt. De konvergerer sterkt cervikalt og divergerer noe lingualt. Mesialflaten er jevnt krummet i den okklusale del, cervikalt er den flat eller ganske svakt konkav. Distalflaten er jevnt konveks. Det mesiale kontaktpunkt ligger i okklusale tredjedel, det distale i midtre tredjedel.

Cervikallinjen forløper i omtrent samme plan hele veien rundt. Facialt, lingualt og mesialt kan finnes spisse emaljefulpre.

Roten

Rottene, to faciale og en lingual, utgår fra en 2-4 mm høy felles rotsokkel. Delingsstedet kalles *ryflekano*. Den mesio-faciale rot er sterkt sammentrykt i mesio-distal retning. Når rotsokkelen er den meget bred i facio-lingual retning. Den faciale kant er noe konveks og parallell med tannens akse, mens den linguale kant er rett og skråner fra rotsokkelen sterkt i facial retning. Roten er ofte krummet noe distalt. Rotfaser finnes, særlig distalt. Den disto-faciale rot har omtrent samme retning og form som den mesio-faciale, men er spinklere og ikke så sterkt sammentrykt i mesio-distal retning. Den linguale rot er den kraftigste. Den er konisk og lett sammentrykt i facio-lingual retning. Den er rett, men den apicale del kan være noe bøyet facialt. Dens akse heller noe lingualt og avviker således i betydelig grad fra de to andre spissens hovedretning. Den linguale og den disto-faciale rot kan være sammenvokt. Rottegnene gjelder.

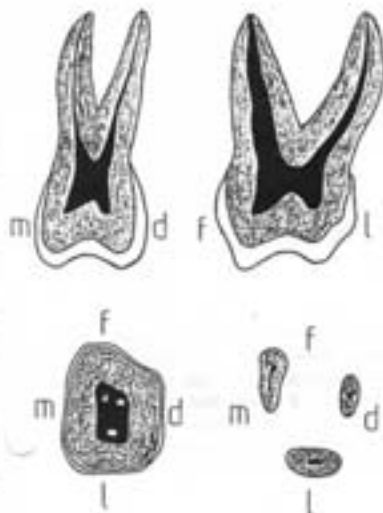


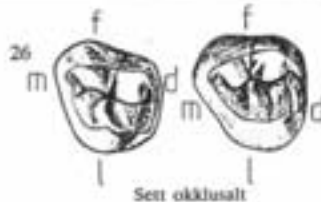
Sett distalt

Sett mesialt

Kronepulpakammer og rotkanaler

Form som tannens ytre form. Kronepulpakammeret strekker seg ned i røtsokkelen. Det har fire pulpahorn, ett for hver cusp, de faciale er spissere og nærmere overflaten enn de linguale. Inngangen til den mesio-faciale kanal er spalteformet, til de to andre oval eller sirkulær. Kanalen i den mesio-faciale rot er båndformet. Ofte foreligger dentinøyer som oppdeler kanalen (over 50%). I den disto-faciale rot er kanalen rund, men snøver. Den linguale kanal er rommelig. Det er alltid bare én kanal i den linguale og den disto-buccale rot.





Andre molar i overkjeven (Dens molaris superior secundus) (17, 27; 7+7; 2|2; M₂ sup dex, M₂ sup sin; ²M²)

Kronen

Tre kronetyper beskrives:

1. Firkantet type

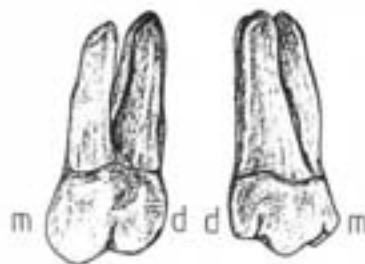
Beskrives som 1. molar.

Forskjeller: Disto-linguale cusp er tydelig mindre, approximalflatene konvergerer følgende lingualt. Sjelden tuberculum anomale Carabelli.

Mesio-faciale hjørne er noe spisere.

2. Trekantet type

Mangler den disto-linguale cusp. Den mesio-linguale er til gjengjeld dominerende og er rykket noe distalt. Kronen kan okklusalt fra tilnærmet innskrives i en rettvinklet trekant med den rette vinkel i det disto-faciale hjørnet. Sulcus-systemet er T-formet med en fossa centralis i midten. Mesialflaten er meget bred i facio-lingual retning, går jevnt over i lingualflaten og heller sterkt inn mot kronens facio-linguale akse i lingual retning.



3. Sammentrykt type

Okklusalflatens omkrets er langstrakt oval med største dimensjon i retning fra det mesio-faciale til det disto-linguale hjørnet. Foruten det mesio-linguale er også det disto-faciale hjørnet sterkt vinkende. Tre cusper ligger på linje i okklusalflatens lengdeakse. Cuspene er anskilt av to rette eller svakt buede sulci som løper på tvers av okklusalflatens lengdeakse.

Kontaktpunktet ligger mesiaalt på overgangen mellom okklusale og midtre tredjedel, distalt i midtre tredjedel.

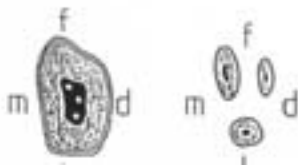
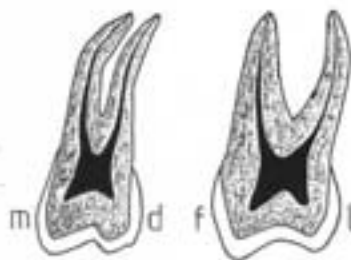
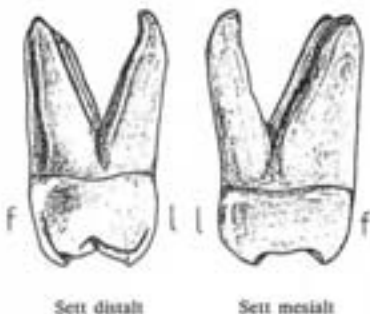
Cervikallinjen er meget svakt slynget.

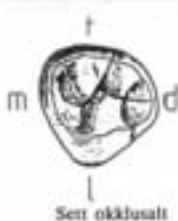Roten

Røttene har samme grunnform som på 1. molar, men er slankere og høyere i forhold til kronen enn på 1. molar. Røttene er ikke så sprikende som på 1. molar og ikke sjelden er de sammenvokst. De to faciale røttene er tettstilte og har en tydelig distal avbøying i apicale halvdel. Ofte er bare den palatinale og den mesio-faciale roten sammenvokst.

Kronepulpakammer og rotkanaler

Form som tannens ytre form. Det er ett pulpaborn for hver tyggekneve. Åpningen til den disto-faciale rotkanal er nesten rykket inn på linje mellom de to andre rotkanalåpninger. Det er en kanal med ovalt til sirkelrundt tverrsnitt i disto-faciale og palatinale rot. I den mesio-faciale rot kan kanalen være båndformet eller oppdelt i to sneve kanaler.





Tredje molar i overkjeven (Dens molaris superior tertius)
(18 og 28; 8+8; 8|8; M₃ sup dex, M₃ sup sin; ³M³)

Kroneform og rotkonfigurasjon varierer så meget at det ikke lar seg gjøre å beskrive en gjennomsnittstype. Ligner oftest den trekantede type av 2. molar, men kan også ligne den firkantede type av 2. molar og 1. molar.

Kronen

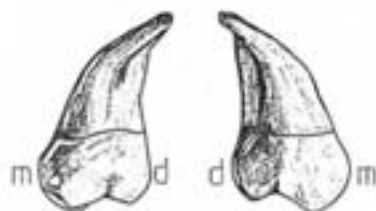
Kronen er avrundet i formene. Okklusalfilaten har ofte mange accessoriske sulci og kan ha opptil 6-8 cusper.

Roten

Røttene er oftest lave i forhold til kronen og ofte sammenvokst til en rot med mer eller mindre dype furer. Røttene bøyer som regel noe distalt og facialet.

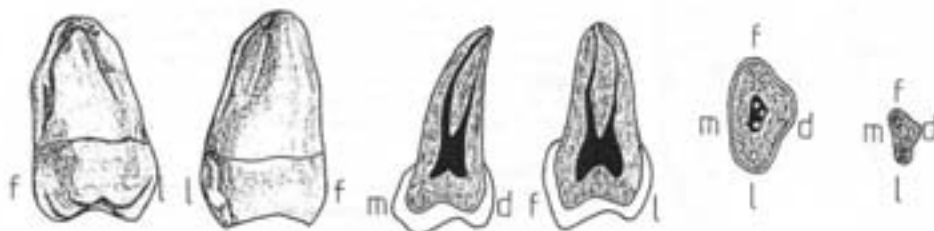
Kronepulpakammer og rotkanal

Form som tansens ytre form. Fra en til fem kanaler, oftest tre. Kanalsene kan være meget snevre og krøket.



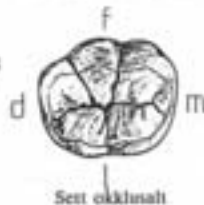
Sett facialet

Sett lingualt



Sett distalt

Sett mesialt



Første molar i underkjeven (Dens molaris inferior primus) (46,36; 6+6; $\overline{6}/\overline{6}$; M_1 inf dex, M_1 inf sin; $1M_1$)

Kronen

Okklusalflaten er nærmest oval og lengst i mesio-distal retning.

Vanligvis finnes fem cusper, tre faciale og to linguale.

Størrelsesforholdet er: $mf > ml > dl > cf > df$. De tre faciale cusper er abstrakt i en facial konveks bue slik at den disto-faciale er forskutt noe lingualt. Derved blir okklusalflaten tydelig smalere distalt enn mesialt. De fem cusperne er atskilt av et sulcus-system som utgår fra en fossa centralis midt på okklusalflaten. I mesio-facial retning går en meget kort sulcus som grener seg opp i to lengre, en som går i mesial retning mellom den mesio-faciale og den mesio-linguale cuspen ut mot randcrista, og en mesio-facial som går i facial retning mellom den mesio-faciale og den centro-faciale cuspen. I tillegg går det fra fossa centralis i disto-facial retning en forholdsvis lang sulcus som grener seg opp i to kortere, en som går i distal retning mellom den disto-faciale og den disto-linguale cuspen ut mot randcrista, og en disto-facial som løper i facial retning mellom den centro-faciale og den disto-faciale cuspen. Endelig går det fra fossa centralis en sulcus i lingual retning mellom de to linguale cusperne. Fra fossa centralis løper således to Y-formede sulci plus en enkel lingual sulcus. Vinkeltegnet gjelder.

Facialflaten har størst dimensjon i mesio-distal retning. Flaten er kraftig konveks i begge retninger. Okklusalflatens to faciale sulci fortsetter som furer nedover facialflatens okklusale 2/3 og deler flaten inn i tre hver for seg krummede deler hvorav den mesiale er størst og den distale minst. Den mesio-faciale furen taper seg ofte i et foramen coecum. Facialflatens okklusale del heller sterkt inn mot tannens akse (kronefukt). Krumningstegnet gjelder.

Lingualflaten er svakt konveks i alle retninger. Okklusalflatens linguale sulcus fortsetter et lite stykke ned på lingualflaten. Flaten som helhet heller lingualt i okklusal retning, men dens okklusale del bøyer noe facialt.

Approksimalflatene konvergerer tydelig lingualt og cervikalt. Mesialflaten er okklusalt svakt konveks. Cervikalt er den som regel plan eller svakt konkav. Distalflaten er mer jevnt konveks. Det mesiale kontaktpunktet ligger på overgangen mellom okklusale og midtre tredjedel, det distale på midtre tredjedel.

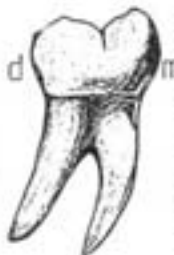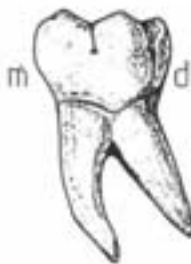
Cervikallinjen er bare svakt slyngt.

Roten

Røttene, en mesial og en distal, er som regel kraftige og vel atskilte. De utgår fra en felles røtsokkel. Delingsstedet kalles *hjørnekamr*. Den mesiale roten er størst. Den er sterkt sammentrykket i mesio-distal retning og temmelig bred i facio-lingual retning. Mesialt og distalt har den brede, flate rotfurer som av og til kan være så dype at roten blir bifid. Den distale roten er smalere i facio-lingual retning, kortere og temmelig rett. Den har mesial og distal rotfure og kan være bifid. Rotetegnet gjelder.

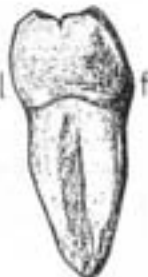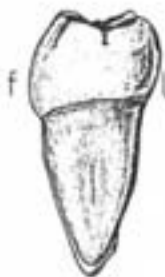Kronepulpakammer og rotkanal

Form som tannens ytre form. Kronepulpakammeret strekker seg ned i røtsokkelen. Det er ett pulpaborn for hver cusp. Den mesiale roten har som regel to temmelig trange kanaler, en facial og en lingual. De mesiale rotkanalene munner oftest i et felles foramen apicale. Den distale rot har som regel bare en kanal og denne er vanligvis lett tilgjengelig.



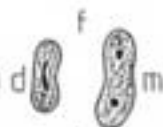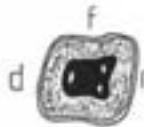
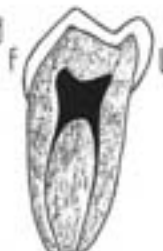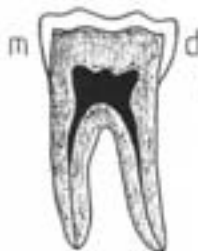Sett facialt

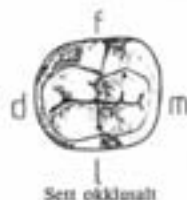
Sett lingualt



Sett distalt

Sett mesialt

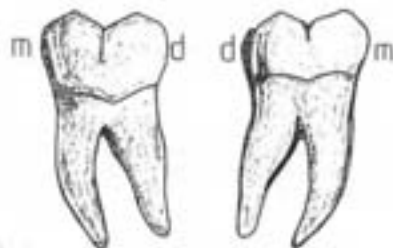




Andre molar i underkjeven (Dens molaris inferior secundus) (47,37; 7•7 7|7; M₂ inf dex, M₂ inf sin; 2M₂)

Kronen

Okklusalflaten kan innskrives i et rektangel med største dimensjon i mesio-distal retning. Det er fire cusper, to faciale og to linguale. De faciale er hver for seg større enn tilsvarende linguale, og de mesiale hver for seg større enn tilsvarende distale. Cuspene er atskilt av et enkelt, kornformet sulcusystem. I mesio-distal retning løper en sulcus som skiller de faciale cusper fra de linguale. Vinkelrett på den mesio-faciale sulcus løper fossa centralis en facio-lingual sulcus som skiller de mesiale cusper fra de distale. Vinkeltegnet gjelder.



Sett facialt

Sett lingualt

Facialflaten. Okklusalflatens faciale sulcus fortsetter som en fure et stykke ned på facialflaten hvor den kan ende i en liten fordypning. Den deler flaten inn i to hver for seg krummede deler. Facialflatens okklusale del heller sterkt inn mot tannens akse (kroneflukt). Den mesio-cervikale del av flaten er sterkt krummet og prominierende. Krumningstegnet gjelder.

Lingualflaten er svakt konveks i alle retninger. Okklusalflatens linguale sulcus fortsetter et lite stykke ned på lingualflaten. Flaten som helhet heller lingualt i okklusal retning, men dens okklusale del bøyer noe facialt.

Approximalflatene er tilnærmet parallelle og konvergerer derfor bare lite i lingual og cervikal retning. Mesialflaten er okklusalt svakt konveks. Cervikalt er den som regel plan eller svakt konkav. Distalflaten er mer jevnt konveks. Det mesiale kontaktpunktet ligger på overgangen mellom okklusale og midtre tredjedel, det distale på midtre tredjedel.

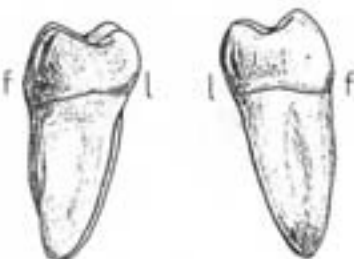
Cervikallinjen er nesten ikke slynget.

Roten

Oftest to røtter, en mesial og en distal. De utgår fra en felles rotsokkel. Røttene er forholdsvis høye og er sterkt sammentrykt i mesio-distal retning. De er oftest tydelig avbøyet i distal retning. Røttene er mer tettstilte enn på 1. molar og er ikke sjelden sammenvokst.

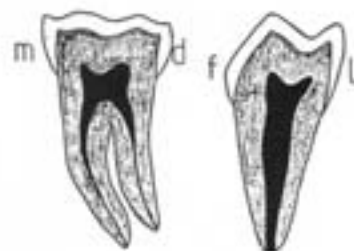
Kronepulpakammer og rotkanal

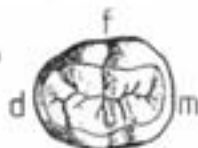Form som tannens ytre form. Det er fire pulpahorn, ett for hver cusp. Ofte er det bare en rotkanal i den mesiale rot, den er da båndformet. I den distale rot er det alltid bare en kanal.



Sett distalt

Sett mesialt





Sett okklusalt

Tredje molar i underkjeven (Dens molaris inferior tertius) (48,38; 8•8 $\overline{8}$ / $\overline{8}$; M₃ inf dex, M₃ inf sin; 3M_3)

Om denne tannen kan det sies det samme som om tredje molar i overkjeven: morfologien varierer så meget at det ikke lar seg gjøre å beskrive en gjennomnitstype.

Kronen

Kronen er mer avrundet i formene enn 1. og 2. molar.

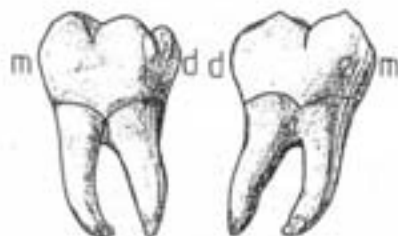
Okklusallflaten kan ha fem cusper og ligne 1. molar eller fire cusper og ligne 2. molar, men den kan like gjerne ha 3 - 8 cusper. Sulcusystemet er ofte atypisk og en finner mange accessoriske sulci.

Roten

Røttene er forholdvis korte. To røtter, en mesial og en facial, som ikke sjelden er sammenvokst. Røttene er ofte bøyet tydelig distalt. Andre atypiske varianter kan også forekomme.

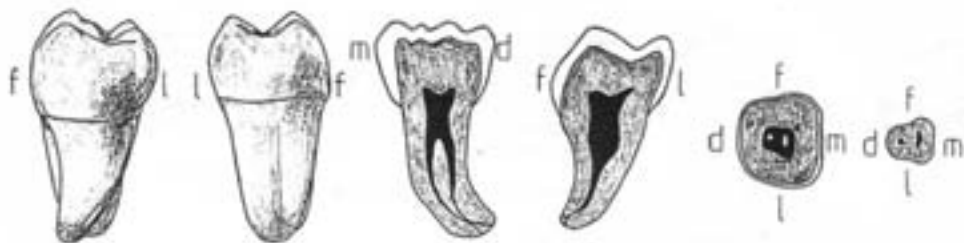
Kronepulkammer og rotkanal

Form som tannens ytre form. Som regel to rotkanaler, av og til tre. Kan være vanskelig tilgjengelige. Hvor røttene er sammenvokst finnes av og til en vid traktformet felles kanal.



Sett faciaalt

Sett linguaalt



Sett distalt

Sett mesiaalt

8. Beskrivelse av temporære tenner

Av de temporære tenner skal her bare beskrives de temporære molarene. De temporære incisiver og hjørnetenner er i det vesentlige miniatyrer av tilsvarende permanente tenner.

Generelle morfologiske karakteristika for de temporære tennene

1. Mindre enn tilsvarende permanente tenner (de temporære molarene sammenlignes da med de permanente molarene ikke med premolarene).
2. Blålig-hvit (melkehvit) av farge (de permanente er mer gulig-hvite).
3. Butt og plump kroneform. Utviklingsfurer og mameloner er mindre tydelige.
4. Kronen har en kraftig cervical vulst.
5. Incisiver og hjørnetenner har trinse røtter hvor rotspissen ofte bøyer noe faciaalt. Molarene mangler rotsokkel, røttene går av direkte fra tannhalsområdet. Røttene på molarene er temmelig spinkle og divergerer i den cervikale del for så å konvergere i den apicale del.
6. Pulpahulrommet er forholdsvis større.
7. Emaljetykkelsen er forholdsvis mindre.
8. Utviser liten variasjon i form.
9. Glatt kroncoverflate.

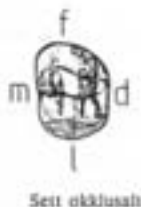Ikke-morfologiske karakteristika

1. Ofte tydelig slitt ved slutten av sin funksjonstid.
2. Røttene kan vise resorpsjoner.
3. Løse ved slutten av sin funksjonstid.

Første temporære molar i overkjeven (Dens molaris deciduus superior primus) (54,64; 04+04; d|d; m₁ sup dex, m₁ sup sin; 1^m)

Kronen

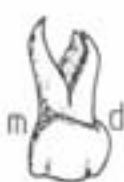er kaseformet og lengre i facio-lingual enn i mesio-distal retning.



Sett okklusalt

Okklusalflaten: Det mesio-faciale hjørnet er temmelig spisst. Flatens faciale og linguale begrensninger konvergerer mot det distale. Okklusalflaten har en større faciale og en mindre lingual cusp. De to cuspene er adskilt av en dyp sulcus som i mesio-distal retning løper litt lingualt for midten av flaten. Sulcus kan fortsette som furer utover randcristae. Fra en central fossa kan det i facial retning løpe en fure som antyder en oppdeling av den faciale cusp i en større mesial del og en mindre distal del. Av og til kan det også finnes en liten disto-lingual cusp. I de tilfeller hvor tannen har to faciale og to linguale cusper kan den til en viss grad sies å ligne 2. permanente molar i okj. (molariteten). I de tilfeller hvor det bare finnes en faciale og en lingual cusp har kronen noe likhet med 1. premolar i okj. (premolartypen).

Facialflaten er tydelig høyere mesialt enn distalt. Den cervikale vult er meget fremtredende, særlig mesialt hvor den fremtrer som en halvkuelformet fremtøveling, tuberculum molare. Flatens okklusale del heller noe inn mot tannens akse. Krumningstegnet er tydelig.



Sett facialt



Sett lingualt

Lingualflaten er jevnt konveks i begge retninger. Mesialt på flaten kan av og til sees antydning til tuberculum anomale carabelli.

Approksimalflaten konvergerer lingualt og cervikalt. Mesialflaten er meget bred i facio-lingual retning. Cervikalt kan den være lett konkav. Distalflaten er mer jevnt konveks.

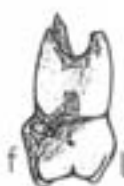Cervikallinjen gjør en kraftig sving i apical retning mesialt på facialflaten.

Roten

En mesio-faciale, en disto-faciale og en lingual er forholdsvis høye og slanke og noe avflatete. Den flate på røttene som vender inn mot tannens akse har en flat vertikal fure i hele sin utstrekning. Røttene er buede, slik at de divergerer i den cervikale del for så å konvergere i den apicale del. Den linguale rot er som regel forskudd noe distalt og ofte delvis sammenvokst med den disto-faciale rot.

Kronepulpakammer og rotkanal

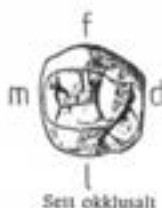
Form som tannens ytre form. Forholdsvis mye større og videre enn i de permanente tenner. Kronepulpakammeret ligger i selve kronen. Store pulpabøsser, ligger ikke bare nær okklusalflaten men også approksimalflaten, særlig mesialt. Dette må tas hensyn til ved preparering for fyllinger. Rotkanalens cervikale del er vanligvis vide, mens de apicalt ofte blir trangere med bikanaler, dentinøyer og apicale foegreninger. I mesio-faciale rot kan finnes to kanaler eller tendens til deling i to kanaler.



Sett distalt



Sett mesialt



Andre temporære molar i overkjeven (*Dens molaris deciduus superior secundus*) (55,65; 05+05; g|g; m₂ sup dex, m₂ sup sin; 2^{m2})

Kronen

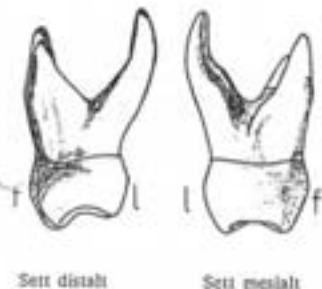
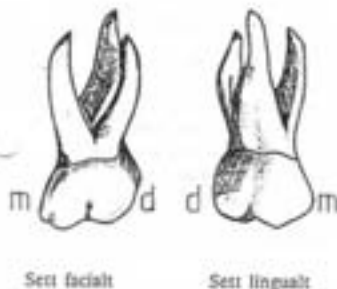
Kronen ligner meget på 1. permanente molar. Til forskjell fra denne har 2. temporære molar melketannskaraktistika. Dessuten: Spisere cusper og dype sulci.

Roten

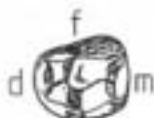En mesio-facial, en disto-facial og en lingual er forholdsvis høye og slanke og noe avflatete. Den flate på røttene som vender inn mot tannens akse har en flat vertikal fure i hele sin utstrekning. Røttene er buede, slik at de divergerer i den cervikale del for så å konvergere i den apicale del. Den linguale rot er som regel forskudt noe distalt og ofte delvis sammenvokst med den disto-faciale rot.

Kronepulpakammer og rotkanal

Form som tannens ytre form. Forholdsvis mye større og videre enn i de permanente tenner. Kronepulpakammeret ligger i selve kronen. Store pulpahorn, ligger ikke bare nær okklusalfaten men også approssimalflaten, særlig mesialt og særlig på første melkemolar. Dette må tas hensyn til ved preparering for fyllinger. Rotkanalenes cervikale del er vanligvis vide, mens de apicalt ofte blir trange med bikanaler, dentinøyer og apicale forgreninger. I mesio-faciale rot kan finnes to kanaler eller tendens til deling i to kanaler.



Første temporære molar i underkjeven (Dens molaris deciduus inferior primus) (74,84; 04+04; d|d; m₁ inf dex, m₁ inf sin; 1(m₁))



Sett okklusalt

Kronen

Kronen er kasseformet og tydelig lengre i mesio-distal enn i facio-lingual retning.

Okklusalflaten er ellipseformet, meget smal i facio-lingual retning. Vanligvis 4 cusper, to faciale og to linguale: mf > ml > df > dl. Av og til kan det finnes en liten ekstra-cusper i det disto-faciale hjørnet. De to mesiale cusperne er tettstilte og deres okklusale cristae er ofte forbundet til en crista transversa. Okklusalflaten har en mindre mesial og en større distal fossa. Fra den distale fossa går en svak sulcus i facial retning og en dypere sulcus i lingual retning. Disse skiller de mesiale cusper fra de distale.

Facialflaten er nærmest firkanet og høyere mesialt enn distalt. Tydelig tuberculum molare i flatens mesio-cervikale del. Flatens okklusale del heller noe inn mot tannens akse. Okklusalflatens faciale sulcus fortsetter ofte et stykke ned på facialflaten hvor den kan ende i en liten fordypning. Krumningstegnet gjelder.

Lingualflaten har en kraftig cervikal valst, men er ellers svakt konveks i begge retninger. Flatens okklusale del heller inn mot tannens akse.

Appeksimalflatene er nesten parallelle. Mesialflaten er større og flattere enn distalflaten.

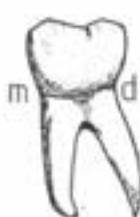
Cervikallinjen gjør en dyp sving i apical retning på facialflaten mesiale del.

Roten

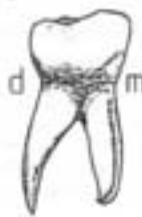En mesial og en distal er relativt lange og slanke, sammentrykt i mesio-distal retning. Tydelige vertikale forer, særlig på innsiden. De divergerer kraftig i den cervikale del for så å konvergere apicalt. Den mesiale rot er bredere i facio-lingual retning og noe lenger enn den distale. Den mesiale rot ender ofte i en apical kam, mens den distale oftest har en enkel, mer tilspisset apex.

Kronepulpakammer og rotkanal

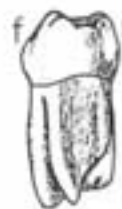Form som tannens ytre form. Forholdsvis mye større og videre enn i de permanente tenner. Kronepulpakammeret ligger i selve kronen. Støte pulpahorn, ligger ikke bare nær okklusalflaten men også appeksimalflatene, særlig mesialt. Dette må tas hensyn til ved preparering for fyllinger. Rotkanalenes cervikale del er vanligvis vide, mens de apicalt ofte blir trangere med bikanaler, dentinpyler og apicale forgreninger. I begge røtter kan finnes to kanaler eller tendens til deling i to kanaler.



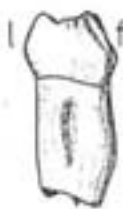Sett facialt



Sett lingualt

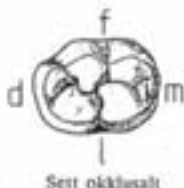

Sett distalt



Sett mesialt

Andre temporære molar i underkjeven (*Dens molaris deciduus inferior secundus*) (75,85; 05+05; e|e; m_2 inf dex, m_2 inf sin; $2m_2$)



Kronen

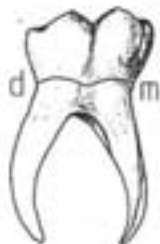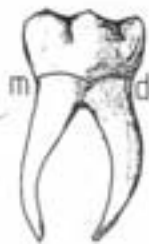Ligner meget på 1. permanente molar. Til forskjell fra denne har 2. temporære molar melketannskarakteristika. Dessuten: Okklusalflaten kan ofte ha form av en stor grop omgitt av en voll.

Roten

En mesial og en distal er relativt lange og slanke, sammentrykt i mesio-distal retning. Er kanskje ennå tydeligere sammentrykket i mesio-distal retning enn røttene på 1 melkemolar. Tydelige vertikale furer, særlig på innsiden. Røttene divergerer kraftig i den cervikale del for så å konvergere apikalt. Den mesiale rot er bredere i faciolingual retning og noe lengre enn den distale. Den mesiale rot ender ofte i en apical kam, mens den distale oftest har en enkel, mer tilspisset apex.

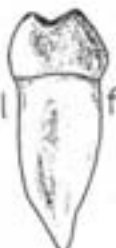Kronepulpakammer og rotkanal

Form som tannens ytre form. Forholdsvis mye større og videre enn i de permanente tenner. Kronepulpakammeret ligger i selve kronen. Store pulpahorn, ligger ikke bare nær okklusalflaten men også approximalflaten, særlig mesialt. Dette må tas hensyn til ved preparering for fyllinger. Rotkanalenes cervikale del er vanligvis vide, mens de apikalt ofte blir trange med bikanaler, dentinøyer og apicale forgreninger. I begge røtter kan finnes to kanaler eller tendens til deling i to kanaler.



Sett facialt

Sett lingualt



Sett distalt

Sett mesialt

9. Tannbestemmelse

Bestemmelse av tenner, dvs. det å plassere en tann i riktig tanngruppe, i riktig kjeve og på riktig side er en oppgave tannhelsepersonell sjelden blir stilt overfor. Men når det gjelder å lære tannmorfologi er antagelig øvelse i tannbestemmelse den mest effektive metoden. Det er flere grunner til dette. Studentene kommer i kontakt med tennene gjennom to sanser, syn og berøring, samtidig. Tannbestemmelse innebærer et element av problemløsning som øker motivasjonen. Studentene opplever ganske raskt prestasjonsforbedringer, noe som gir en positiv feedback i læringsprosessen. Ved tannbestemmelse fokuseres det på likheter og forskjeller mellom tennene. Kunnskap om den enkelte tanns morfologi kan følgelig bli noe fragmentarisk. Derfor kan ikke ferdighet i tannbestemmelse erstatte en beskrivelse av den enkelte tanns morfologi.

Tannbestemmelse er beheftet med en god del usikkerhet. Dette skyldes den biologiske variasjon som innebærer at morfologiske trekk varierer over en viss skala. Det er derfor ofte vanskelig å bestemme en tann med 100 % sikkerhet. Ikke sjelden viser en tann motstridende morfologiske trekk. Bestemmelse av en tann bør ikke bare baseres på en vurdering av flere morfologiske trekk, men også på en vurdering av hvilke trekk som er de viktigste.

Bestemmelse av en tann foregår trinnvis. Det er viktig at trinnene kommer i riktig rekkefølge. Fremgangsmåten er som følger:

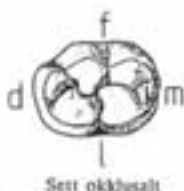
1. *Temporær eller permanent tann* (vurder farge, størrelse, cervikal vult, rotmorfologi, rotresorbjoner).
2. *Tanngruppe*; incisiv, hjørnetann, premolar eller molar (vurder skjærekant, okklusalflate, antall cusper, antall røtter).
3. *Kjeve*; overkjeve eller underkjeve (vurder kroneform, rotform, kronens helning, cuspens antall og størrelsesforhold, sulcusystemet, antall røtter).
4. *Side*; høyre eller venstre (vurder krumningstegn, vinkelteg, rottegn, rotforetegn, cervikallinjetejn, cingulum dreining, vikende hjørner).

Erfaringsmessig har det vist seg at det er særlig ett punkt som er viktig under en tannbestemmelse:

Å bestemme hvilken av flatene som er facialflaten!

Det første en gjør for å finne frem til facialflaten er å ekskludere approssimallflatene. De to motstående flatene som konvergerer cervikalt er approssimallflater, de to motstående

Andre temporære molar i underkjeven (*Dens molaris deciduus inferior secundus*) (75,85; 05+05; e|c; m_2 inf dex, m_2 inf sin; $2m_2$)



Kronen

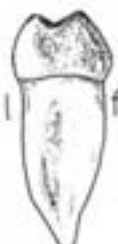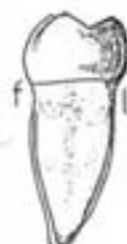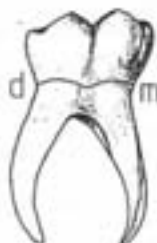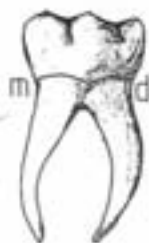Ligner meget på 1. permanente molar. Til forskjell fra denne har 2. temporære molar melketannkarakteristika. Dessuten: Okklusalflaten kan ofte ha form av en stor grop omgitt av en voll.

Roten

En mesial og en distal er relativt lange og slanke, sammentrykt i mesio-distal retning. Er kanskje ennå tydeligere sammentrykket i mesio-distal retning enn røttene på 1 melkemolar. Tydelige vertikale furer, særlig på innsiden. Røttene divergerer kraftig i den cervikale del for så å konvergere apikalt. Den mesiale rot er bredere i facio-lingual retning og noe lengre enn den distale. Den mesiale rot ender ofte i en apical kam, mens den distale oftest har en enkel, mer tilbisset apex.

Kronepulpakammer og rotkanal

Form som tannens ytre form. Forholdsvis mye større og videre enn i de permanente tenner. Kronepulpakammeret ligger i selve kronen. Store pulpahorn, ligger ikke bare nær okklusalflaten men også approssimalflatsene, særlig mesialt. Dette må tas hensyn til ved preparering for fyllinger. Rotkanalenes cervikale del er vanligvis vide, mens de apikalt ofte blir trange med bikanaler, dentinøyer og apicale forgreninger. I begge røtter kan finnes to kanaler eller tendens til deling i to kanaler.



9. Tannbestemmelse

Bestemmelse av tenner, dvs. det å plassere en tann i riktig tanngruppe, i riktig kjeve og på riktig side er en oppgave tannhelsepersonell sjelden blir stilt overfor. Men når det gjelder å lære tannmorfologi er antagelig øvelse i tannbestemmelse den mest effektive metoden. Det er flere grunner til dette. Studentene kommer i kontakt med tennene gjennom to sanser, syn og berøring, samtidig. Tannbestemmelse innebærer et element av problemløsning som øker motivasjonen. Studentene opplever ganske raskt prestasjonsforbedringer, noe som gir en positiv feedback i læringsprosessen. Ved tannbestemmelse fokuseres det på likheter og forskjeller mellom tennene. Kunnskap om den enkelte tanns morfologi kan følgelig bli noe fragmentarisk. Derfor kan ikke ferdighet i tannbestemmelse erstatte en beskrivelse av den enkelte tanns morfologi.

Tannbestemmelse er beheftet med en god del usikkerhet. Dette skyldes den biologiske variasjon som innebærer at morfologiske trekk varierer over en viss skala. Det er derfor ofte vanskelig å bestemme en tann med 100 % sikkerhet. Ikke sjelden viser en tann motstridende morfologiske trekk. Bestemmelse av en tann bør ikke bare baseres på en vurdering av flere morfologiske trekk, men også på en vurdering av hvilke trekk som er de viktigste.

Bestemmelse av en tann foregår trinnvis. Det er viktig at trinnene kommer i riktig rekkefølge. Fremgangsmåten er som følger:

1. *Temporær eller permanent tann* (vurder farge, størrelse, cervikal vult, rotmorfologi, rotresorpsjoner).
2. *Tanngruppe*; incisiv, hjørnetann, premolar eller molar (vurder skjærekant, okklusallflate, antall cusper, antall røtter).
3. *Kjeve*; overkjeve eller underkjeve (vurder kroneform, rotform, kronens helning, cuspens antall og størrelsesforhold, sulcusystemet, antall røtter).
4. *Side*; høyre eller venstre (vurder krumningstegn, vinkelteg, rottegn, rotforetegn, cervikallinjetegn, cingulum dreining, vikende hjørner).

Erfaringsmessig har det vist seg at det er særlig ett punkt som er viktig under en tannbestemmelse:

Å bestemme hvilken av flatene som er facialflaten!

Det første en gjør for å finne frem til facialflaten er å ekskludere approssimallflatene. De to motstående flatene som konvergerer cervikalt er approssimallflater, de to motstående

flatene som konvergere incisalt/okklusalt er facial- og lingualflaten.

Neste trinn blir å skjelne mellom facial- og lingualflaten.

For incisiver og hjørnetenner er ikke dette noe problem, fordi lingualflaten har en tydelig konkavitet.

For premolarene gjelder at den faciale cuspen oftest er tydelig større enn den linguale. På 2. premolar i overkjeven er ikke dette så tydelig, men her er lingualflaten tydelig mer glatt og kraftigere krummet enn facialflaten.

For molarene i overkjeven er det lettest først å lokalisere lingualflaten: lingvalt finnes bare én kraftig rot. Den motsatte flaten er da facialflaten og her finnes to røtter som er sammentrykt i mesio-distal retning.

Molarene i underkjeven har kronelfukt, dvs. at kronen heller lingvalt i forhold til roten.

Sett incisalt

Sett facialt

Sett lingualt

Sett distalt

Sett mesialt



INCISIVER

	OVERKJEVEN		UNDERKJEVEN	
	Sentral 11 & 21	Lateral 12 & 22	Sentral 41 & 31	Lateral 42 & 32
Tanngruppe	Kronen har incisalkant. En rot.			
Kjeve	Skovformet krone, tydelig vollbegrenset lingual fossa Konisk rot med trekantet eller ovalt rottersnitt		Meiselformet krone Lancett-formet rot, sterkt sammentrykt i mesio-distal retning	
Nummer	Kraftig, butt rot Roten bare litt høyere enn kronen Trekantet rottersnitt	"Runde" former Slank rot Roten tydelig høyere enn kronen Ovalt rottersnitt Ofte foramen coecum	Temmelig symmetrisk tann Timeglassformet rottersnitt	Ofte tydelig asymmetrisk tann (se under sidebestemmelse) Nyreformet rottersnitt
Side	Krumnings tegn Vinkel tegn Cervikallinjetegn Rottegn Bred, skrå mesial rotflate Tuberculum forskutt noe distalt	Krumnings tegn Vinkel tegn Cervikallinjetegn Rottegn Asymmetritegnene kan være utdelige eller motstridende	Cervikallinjetegn Rotforetegn Tuberculum forskutt noe distalt Disto-incisale hjørne trukket noe lingvalt	Disto-incisale hjørne prominere Cervikallinjetegn Rottegn Rotforetegn Cervikallinjen er facialt spisst avrundet med dypeste parti forskutt distalt Tuberculum tydelig forskutt distalt Disto-incisale hjørne trukket tydelig lingvalt

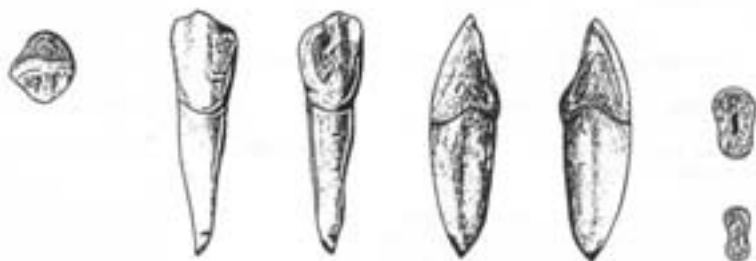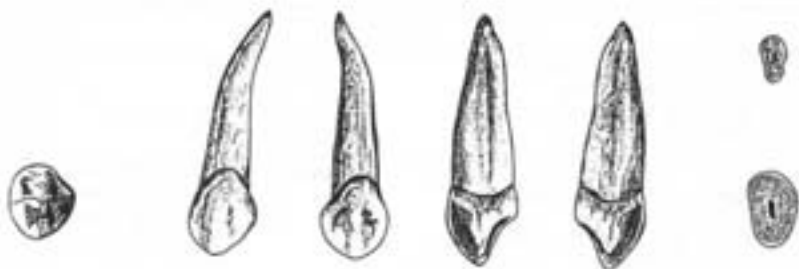
Sett incisalt

Sett facialt

Sett lingualt

Sett distalt

Sett mesialt



PERMANENTE
HJØRNETENNER

	OVERKJEVEN 13 & 23	UNDERKJEVEN 43 & 33
Tanngruppe	Kronen har incisalkant med en cusp. En rot.	
Kjeve	<p>Relativt lav krone og bøy rot</p> <p>Approsimallflatene konvergerer tydelig cervikalt</p> <p>Lingualflaten gir et "konkavt" inntrykk og har tydelig relieff</p> <p>Incisalkanten ligger noe faciaalt for tannens akse</p> <p>Roten er tydelig bredere faciaalt enn linguaalt</p>	<p>Relativt høy krone og lav rot</p> <p>Approsimallflatene er nesten parallelle</p> <p>Lingualflaten gir et "konkavt" inntrykk og er nesten glatt</p> <p>Incisalkanten ligger i tannens akse</p> <p>Rotterværsnittet er timeglassformet</p> <p>Kronen og rotens faciaalflater danner sammen en jevn bue</p> <p>Facialflaten er tydelig høyere enn lingualflaten</p>
Side	<p>Krumningstegn</p> <p>Vinkeltegn</p> <p>Cervikallinjetegn</p> <p>Rottegn</p> <p>Rotfuretegn</p> <p>Distale randcrista divergere mer fra tannens akse enn den mesiale</p> <p>Cuspis ofte forskutt noe distalt</p>	<p>Krumningstegn</p> <p>Vinkeltegn</p> <p>Cervikallinjetegn</p> <p>Rottegn</p> <p>Rotfuretegn</p> <p>Cuspis tydelig forskutt distalt</p> <p>Disto-incisale hjørne prominere</p>

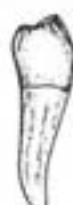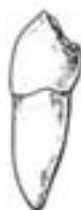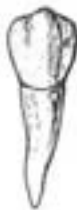Sett okklusalt

Sett faciaalt

Sett linguaalt

Sett distaalt

Sett mesiaalt



PREMOLARER

	OVERKJEVEN		UNDERKJEVEN	
	1. premolar 14 & 24	2. premolar 15 & 25	1. premolar 44 & 34	2. premolar 45 & 35
Tanngruppe	To cusper (ofte tre på underkjevens 2. premolar). En rot (ofte to på overkjevens 1. premolar).			
Kjeve	<p>Kronen kan innskives i en avlang kasse, lengst facio-lingualt</p> <p>De to cusperne er omtrent like velutviklede</p> <p>Sulcus er rett og ligger midt på okklusalflaten</p> <p>Roten er sterkt sammentrykt i mesio-distal retning</p>		<p>Kronen kan innskives i en terning</p> <p>Faciale cusp tydelig større enn linguale</p> <p>Sulcus er konveks mot det linguale og forskutt lingualt</p> <p>Rottervinnelinjet er noe mer ovalt</p> <p>Kroneffukt</p>	
Nummer	<p>Kantet, sterkt asymmetrisk tann</p> <p>Faciale cusp noe høyere enn linguale</p> <p>Approssimalflatene konvergerer lingualt</p> <p>Lang sulcus, smale randcristae</p>	<p>Avrundede former, symmetrisk tann</p> <p>Cusperne like høye</p> <p>Approssimalflatene parallelle</p> <p>Kort sulcus, brede randcristae</p>	<p>Stor høydeforskjell mellom faciale og linguale cusp</p> <p>Approssimalflatene konvergerer lingualt</p> <p>Facialflatens største prominens ligger langt cervikalt</p>	<p>Liten høydeforskjell mellom faciale og linguale cusp</p> <p>Approssimalflatene parallelle eller divergerer lingualt</p> <p>Facialflatens største prominens ligger noe mer okklusalt</p>
Side	<p>Linguale krumningstege</p> <p>Mesiale rotfure dypst</p> <p>Konkavitet cervikalt på mesialflaten</p>	<p>Linguale krumningstege</p> <p>Rotfurestege</p>	<p>Mesiale rotfure dypst, ofte to rotfurer</p> <p>Mesio-linguale hjørnevikende, mesio-faciale prominente</p> <p>Bisulcus over mesiale randcrista</p>	<p>Rotfurestege</p> <p><u>Tricuspidat</u>: mesio-linguale cusp større enn disto-linguale, men disto-linguale prominere mer lingualt. Mesio-linguale og faciale cusp ofte forbundet med crista transversa. <u>Bicuspidat</u>: linguale cusp forskutt mesialt.</p>

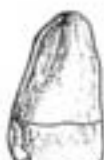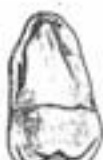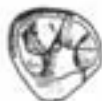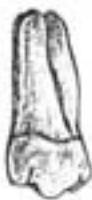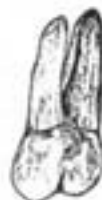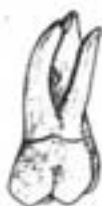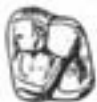Sett okklusalt

Sett faciaalt

Sett linguaalt

Sett distaalt

Sett mesiaalt



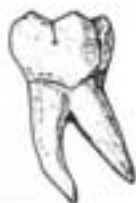MOLARER I OVERKJEVEN

	1. molar 16 & 26	2. molar 17 & 27	3. molar 18 & 28
Tanngruppe	Multicuspidate og multiradikulære		
Kjæve	Kronen sett okklusalt fra kan innskives i en rhombe eller en trekant Kronen er bredere eller like bred i facio-lingual som i mesio-distal retning Vanligvis tre røtter, to faciale og en lingual		
Nummer	<p>Sett okklusalt fra er kronen rhombeformet</p> <p>Approximalflatene parallelle eller divergerer lingualt</p> <p>4 cusper, 2 faciale og 2 linguale</p> <p>K-formet sulcusmønster</p> <p>Ganske hyppig forekommer tuberculum anormale Carabelli</p> <p>Sterkt sprikende røtter</p> <p>Disto-faciale og linguale rot kan være sammenvokst</p>	<p>Sett okklusalt fra er kronen trekantet, oval/rhombeformet</p> <p>Approximalflatene konvergerer lingualt</p> <p>3-4 cusper, 2 faciale og 1-2 linguale</p> <p>T- eller K-formet sulcusmønster</p> <p>Røttene mer tettstilte og bøyde</p> <p>Røttene er høye i forhold til kronen</p> <p>Mesio-faciale og linguale rot kan være sammenvokst</p>	<p>Sett okklusalt fra er kronen trekantet, oval/rhombeformet</p> <p>Approximalflatene konvergerer lingualt</p> <p>3-8 cusper</p> <p>Ofte accessoriske sulci</p> <p>Avrundede konturer</p> <p>Røttene ofte sammenvokst</p> <p>Korte røtter</p>
Side	<p>Krumningstegn</p> <p>Vinkeltegn</p> <p>Rottegn</p> <p>Okklusalflatens største diagonal fra mesio-faciale til disto-linguale hjørne</p> <p>Mesio-faciale rot større enn den disto-faciale</p>	<p>Krumningstegn</p> <p>Vinkeltegn</p> <p>Rottegn</p> <p>Okklusalflaten kan innskives i en rettvinklet trekant med den rette vinkel i det disto-faciale hjørnet og mesialflaten som hypotenus</p> <p>Mesio-faciale rot større enn den disto-faciale</p>	<p>Krumningstegn</p> <p>Vinkeltegn</p> <p>Rottegn</p> <p>Okklusalflaten kan innskives i en rettvinklet trekant med den rette vinkel i det disto-faciale hjørnet og mesialflaten som hypotenus</p> <p>Mesio-faciale rot større enn den disto-faciale</p>

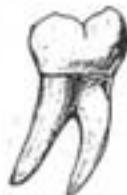Sett okkultalt



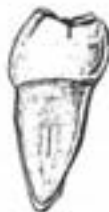Sett facialt



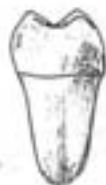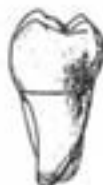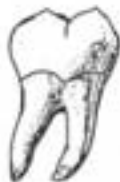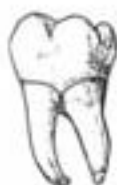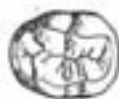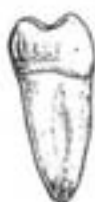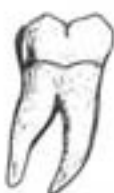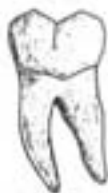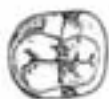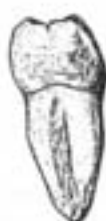Sett lingvalt



Sett distalt



Sett mesialt



MOLARER I UNDERKJEVEN

	1. molar 46 & 36	2. molar 47 & 37	3. molar 48 & 38
Tanngruppe	Multicuspidate og multiradikulære		
Kjøve	<p>Kronen sett okklusalt fra kan innskriveres i et rektangel</p> <p>Kronen er lenger i mesio-distal enn i facio-lingual retning</p> <p>Vanligvis to røtter, en mesial og en distal</p> <p>Kroneflukt</p>		
Nummer	<p>Kronen sett okklusalt fra er trapeformet, bredere facialt enn lingualt</p> <p>5 cusper, 3 faciale og 2 linguale</p> <p>YYI-formet sulcusmønster</p> <p>Approksimallflaten konvergerer lingualt</p> <p>Forholdvis rette, velanklede røtter</p>	<p>Kronen sett okklusalt fra er rektangulær</p> <p>4 cusper, 2 faciale og 2 linguale</p> <p>Kors-formet sulcusystem</p> <p>Approksimallflatene tilnærmet parallelle</p> <p>Forholdvis høye røtter som er bøyet tydelig distalt. Røttene er tettstilte og kan være sammenvokst</p>	<p>Kronens konturer er avrundede. Kan ligne både 1. og 2. molar i underkjeven</p> <p>3-8 cusper</p> <p>Uregelmessig sulcusystem, ofte accessoriske sulci</p> <p>Forholdvis lave røtter som ofte er sammenvokst og bøyet tydelig distalt.</p>
Side	<p>Krumningstegn</p> <p>Rottegn</p> <p>Vinkeltegn</p> <p>Disso-faciale cusper er minst og forskutt lingualt</p> <p>Mesiale rot størst</p>	<p>Krumningstegn</p> <p>Rottegn</p> <p>Vinkeltegn</p> <p>Mesiale cusper større enn distale cusper</p> <p>Mesiale rot størst</p>	<p>Når den ligner 1. eller 2. molar sidebestemmes den som disse.</p> <p>Rottegnene oftest tydelig</p> <p>Mesiale rot størst</p> <p>Rottversnittet er tydelig mer konvekst distalt enn mesialt</p>

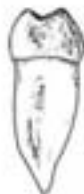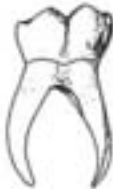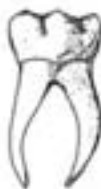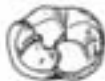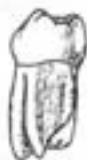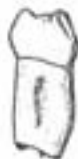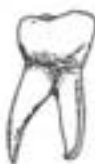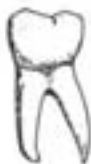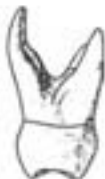Sett okklusalt

Sett facials

Sett lingualt

Sett distalt

Sett mesialt

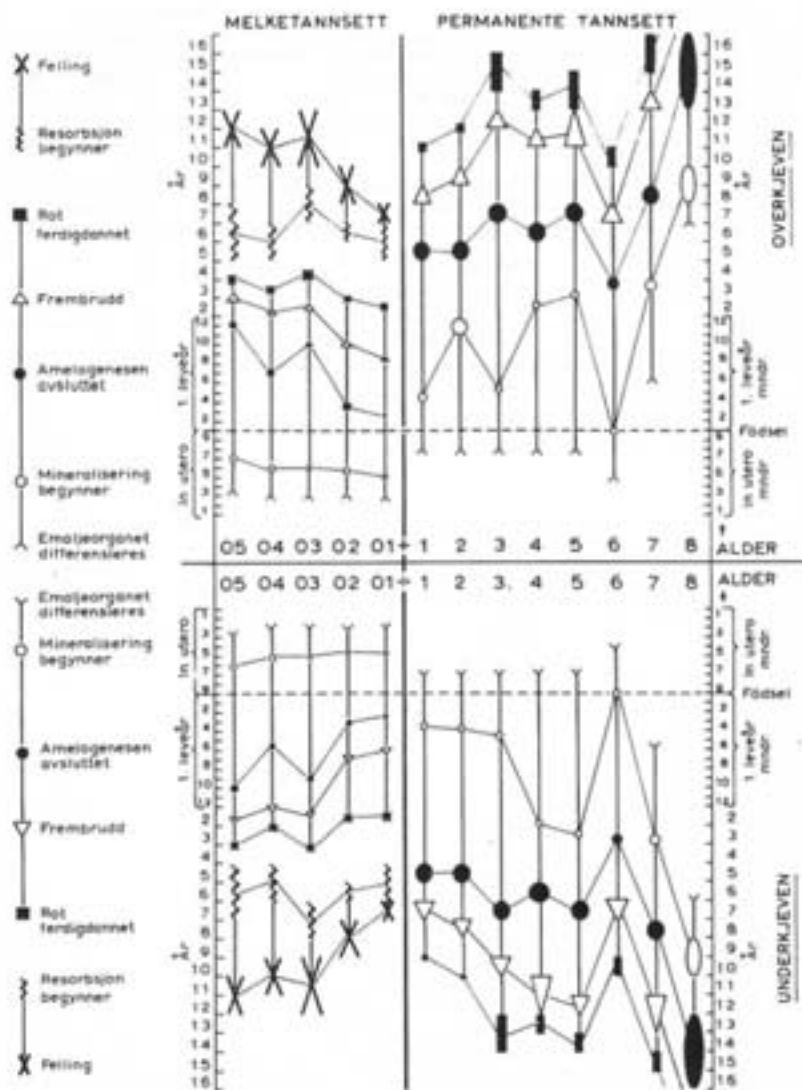


TEMPORÆRE MOLARER

	OVERKJEVEN		UNDERKJEVEN	
	1. molar 54 & 64	2. molar 55 & 65	1. molar 84 & 74	2. molar 85 & 75
Tanngruppe	Multicuspidate, multiradikulære			
Kjeve	Kronen er lenger i facio-lingual enn i mesio-distal retning 3 røtter, 2 faciale og 1 lingual		Kronen er lenger i mesio-distal enn i facio-lingual retning 2 røtter, 1 mesial og 1 distal	
Nummer	Tuberculum molare	Kronen ligner den permanente 1. molar i overkjeven	Tuberculum molare	Kronen ligner den permanente 1. molar i underkjeven
Side	Krumningstegn Tuberculum molare på facialflaten mesio-cervikale parti	Krumningstegn Sidebestemmes som 1. permanente molar i overkjeven Disto-faciale rot kan være sammen- vokst med den palatinale rot	Krumningstegn Tuberculum molare på facialflaten mesio-cervikale parti	Krumningstegn Sidebestemmes som 1. permanente molar i underkjeven

10. Tenneses utviklingskronologi

I det følgende gis en detaljert skjematisk og en mer summarisk tabellarisk oversikt over tenneses utviklingskronologi. Skjemaet er stort sett selvforklarende. Her skal bare påpekes at figurene som markerer de enkelte stadier har en utbredelse (størrelse) som angir variasjonsbredden. En må også være oppmerksom på at tidsskalaen for utviklingen in utero og 1. leveår er forskjellig fra tidsskalaen fra og med 2. leveår.



Tabell over tidspunkt for første tegn til mineralisering og frembrudd (tilnærmede verdier)

MELKETENNER

Tann	Første tegn til mineralisering		Frembrudd
	Overkjeve	Underkjeve	
01	5. mnd. in utero		7 mnd.
02	5. **		9 *
03	6. **		18 *
04	5. **		14 *
05	6. **		26 *

Tiden det tar for å danne en melketannskrone varierer fra 8 - 15 mnd.

Tiden fra kronen er ferdigdannet til frembrudd varierer fra 3 - 14 mnd.

Tiden fra frembrudd til roten er ferdigdannet varierer fra 1 - 1,5 år.

(For alle disse verdiene gjelder at de er minst for incisivene og størst for 2. melkemolar).

Melketannskroner er under dannelse i perioden 5. mnd.l.a. - 1 års alder

PERMANENTE TENNER

Tann	Første tegn til mineralisering		Frembrudd	
	Overkjeve	Underkjeve	Overkjeve	Underkjeve
1	3 1/2 mnd.		7 1/2 år	6 1/2 år
2	1 år	3 1/2 mnd.	8 1/2 *	7 1/2 *
3	4 1/2 mnd.		11 1/2 *	10 1/2 *
4	1 3/4 år		10 1/2 år	
5	2 1/4 *		11 *	
6	ved fødselen		6 1/2 *	
7	2 3/4 år		12 *	
8	8 1/2 *		18 *	

Tiden det tar for å danne en permanent tanns krone varierer fra 3 - 5 år.

Tiden fra kronen er ferdigdannet til frembrudd varierer fra 3 - 5 år.

Tiden fra frembrudd til roten er ferdigdannet varierer fra 2 - 3 år.

(Verdiene øker bakover i tannrekken).

Permanente tenners kroner er under dannelse i perioden fra fødsel - 7 1/2 års alder

(visdomstannen fra ca. 0 - 14 års alder).